



## ARTIGO DE REVISÃO

# Viral encephalitis: a practical review on diagnostic approach and treatment<sup>☆</sup>



Bruna Klein da Costa <sup>a,b,\*</sup> e Douglas Kazutoshi Sato <sup>a,b,c</sup>

<sup>a</sup> Pontifícia Universidade Católica do Rio Grande do Sul (PUC-RS), Hospital São Lucas, Departamento de Neurologia, Porto Alegre, RS, Brasil

<sup>b</sup> Pontifícia Universidade Católica do Rio Grande do Sul (PUC-RS), Escola de Medicina, Porto Alegre, RS, Brasil

<sup>c</sup> Pontifícia Universidade Católica do Rio Grande do Sul (PUC-RS), Instituto do Cérebro, Porto Alegre, RS, Brasil

Recebido em 10 de julho de 2019; aceito em 18 de julho de 2019

### KEYWORDS

Viral encephalitis;  
Diagnosis;  
Treatment

### Abstract

**Objectives:** To review the diagnostic criteria for encephalitis and encephalopathy of presumed infectious etiology, as well as the diagnostic workup for viral encephalitis and its treatment approaches. The authors also intended to summarize relevant information on specific viruses frequently found in Brazil.

**Source of data:** Literature search on Pubmed/MEDLINE using the following keywords: “viral”, “encephalitis”, “child”, or “adolescents”, filtering for articles on humans and in English.

**Summary of data:** Viral encephalitis is the most common cause of encephalitis and is responsible for high rates of morbidity, permanent neurologic sequelae, and according to the virus, may have high mortality rates. The most common etiologies are herpesviruses 1 and 2 (HSV-1 and HSV-2), non-polio enterovirus, and arboviruses (in Brazil, dengue, Zika, and chikungunya). Other relevant etiologies are seasonal influenza, cytomegalovirus (CMV), Epstein-Barr virus (EBV), human herpesvirus 6 (HHV-6), and the re-emergent measles.

**Conclusion:** Clinical data, laboratory results, and neuroimaging findings support the diagnosis of encephalitis and the specific viral etiology. To increase the likelihood of etiologic confirmation, it is important to know the best approach to collecting samples and to choose the best identification technique for each virus. The differential diagnosis of viral encephalitis includes other infections and immune-mediated inflammatory central nervous system disorders.

© 2020 Sociedade Brasileira de Pediatria. Published by Elsevier Editora Ltda. This is an open access article under the CC BY-NC-ND license (<http://creativecommons.org/licenses/by-nc-nd/4.0/>).

DOI se refere ao artigo:

<https://doi.org/10.1016/j.jpmed.2019.07.006>

<sup>☆</sup> Como citar este artigo: Costa BK, Sato DK. Viral encephalitis: a practical review on diagnostic approach and treatment. J Pediatr (Rio J). 2020;96(S1):12–9.

\* Autor para correspondência.

E-mail: [brunakleinc@gmail.com](mailto:brunakleinc@gmail.com) (B.K. Costa).

**PALAVRAS-CHAVE**Encefalite viral;  
Diagnóstico;  
Tratamento**Encefalite viral: uma revisão prática sobre abordagem diagnóstica e tratamento****Resumo**

*Objetivos:* Revisar os critérios diagnósticos para encefalite e encefalopatia de etiologia infecciosa presumida, assim como a investigação diagnóstica para encefalite viral e suas abordagens terapêuticas. Além disso, pretendemos resumir tópicos relevantes sobre os vírus específicos frequentemente encontrados no Brasil.

*Fonte de dados:* Pesquisa bibliográfica feita nos bancos de dados Pubmed/Medline utilizando as seguintes palavras-chave: "viral", "encephalitis", "child" ou "adolescents", limitando os artigos a estudos em humanos e escritos em inglês.

*Resumo dos dados:* A encefalite viral é a causa mais comum de encefalite e é responsável por altas taxas de morbidade, sequelas neurológicas permanentes e, de acordo com o vírus, altas taxas de mortalidade. As etiologias mais comuns são herpes vírus 1 e 2 (HSV-1 e HSV-2), enterovírus não pólio e arbovírus (no Brasil, Dengue, Zika e Chikungunya). Outras etiologias relevantes são a influenza sazonal, o citomegalovírus (CMV), o vírus Epstein-Barr (EBV), o herpes vírus humano 6 (HHV-6) e o sarampo reemergente.

*Conclusão:* Dados clínicos, resultados laboratoriais e de neuroimagem apoiam o diagnóstico de encefalite e a etiologia viral específica. Para aumentar a probabilidade de confirmação etiológica, é importante conhecer a melhor abordagem para coletar amostras e escolher a melhor técnica de identificação para cada vírus. O diagnóstico diferencial de encefalite viral inclui outras infecções e distúrbios inflamatórios do sistema nervoso central imunomediados.

© 2020 Sociedade Brasileira de Pediatria. Publicado por Elsevier Editora Ltda. Este é um artigo Open Access sob uma licença CC BY-NC-ND (<http://creativecommons.org/licenses/by-nc-nd/4.0/>).

**Introdução**

A incidência anual de encefalite em crianças é de 16/100.000 crianças-ano durante o segundo ano de vida, permanece alta até os 10 anos e é de 1/100.000 crianças-ano aos 15 anos.<sup>1</sup> A etiologia mais comum é viral<sup>2</sup> e a frequência de agentes específicos varia de acordo com a localização geográfica, estação do ano, estado imunológico do paciente e mutações genéticas virais ao longo do tempo. As encefalites virais geralmente ocorrem após a disseminação viral hematogênica no sistema nervoso central (SNC). No entanto, herpes vírus e *Lyssavirus* (raiva) podem causar doença neurológica através da disseminação por via nervosa.<sup>3</sup> Eles são responsáveis por altos índices de morbidade, podem causar sequelas neurológicas permanentes e, de acordo com o vírus, podem apresentar altas taxas de mortalidade. Portanto, todos os esforços devem ser feitos para garantir a prevenção através da vacinação e fornecer tratamento antiviral quando disponível.

Os agentes de encefalite viral mais comuns são herpes vírus 1 e 2 (HSV-1 e HSV-2), enterovírus não pólio e arbovírus.<sup>1</sup> Outras etiologias relevantes são a gripe (influenza) sazonal, citomegalovírus (CMV), vírus de Epstein-Barr (EBV) e herpes vírus humano 6 (HHV-6). Revisaremos os aspectos clínicos das encefalites virais mais comuns listadas acima, com um foco especial na epidemiologia brasileira e no vírus reemergente do sarampo. Não incluiremos os vírus que causam mais frequentemente encefalopatias progressivas crônicas, como o vírus da imunodeficiência humana (HIV) ou o vírus John Cunningham (JCV), nem as arboviroses não relatadas no Brasil.

**Método**

Foi feita uma pesquisa bibliográfica no banco de dados Pubmed/Medline com as seguintes palavras-chave: "viral", "encephalitis", "child" ou "adolescents", limitou os artigos a estudos feitos em humanos e escritos em inglês. Artigos relevantes para esta revisão foram selecionados e revisados em detalhes. Também procuramos artigos relevantes nas referências dos artigos selecionados e incluímos trabalhos adicionais sobre tópicos específicos dos arquivos pessoais dos autores.

**Definição de encefalite**

A encefalite é definida pela inflamação do parênquima cerebral com disfunção neurológica resultante que pode ser causada por infecção ou autoimunidade.<sup>4</sup> É confirmada pela identificação da inflamação em amostras de tecido cerebral. No entanto, isso raramente é indicado. Por isso, usamos evidências indiretas de inflamação na apresentação clínica e testes não invasivos auxiliares, como a neuroimagem e a análise do líquido cefalorraquidiano (LCR).

Várias outras condições neurológicas podem causar encefalopatia sem qualquer evidência de inflamação cerebral. Além da encefalite em si, nesta revisão incluiremos encefalopatia de etiologia viral presumida (sintomas e sinais sistêmicos ou confirmação laboratorial de infecção viral sistêmica associada a disfunção neurológica).

Em geral, a encefalite deve ser suspeitada quando sintomas ou sinais de disfunção neurológica (cefaleia, diminuição do nível de consciência, convulsões, déficits focais,

papiledema, alterações comportamentais) se apresentam agudamente (24-72 h) juntamente com manifestações sistêmicas como febre, linfadenopatia, erupção cutânea, artralgia, mialgia, sintomas respiratórios, sintomas gastrointestinais ou com história de exposição a fatores de risco conhecidos (viagens para áreas endêmicas, mordidas de animais, exposição a insetos ou carrapatos).<sup>5,6</sup> Então, testes de imagem do cérebro, geralmente tomografia computadorizada (TC) sem contraste cerebral, são recomendados antes da punção lombar para análise do LCR quando há suspeita de pressão intracraniana elevada.<sup>6</sup> A ressonância magnética (RM) pode fornecer melhor caracterização da inflamação cerebral, demonstrar lesões focais e ajudar no diagnóstico diferencial com distúrbios inflamatórios idiopáticos do SNC.<sup>7</sup> A eletroencefalografia (EEG) deve ser idealmente feita em todos os pacientes<sup>6</sup> para detectar atividade epileptiforme focal ou generalizada. Em casos selecionados, o EEG também pode ser útil para determinar a origem de problemas comportamentais, como principalmente psiquiátricos ou causados por encefalopatia subjacente.<sup>6</sup>

### Critérios diagnósticos de encefalite e encefalopatia de etiologia infecciosa presumida

Em 2013, o *International Encephalitis Consortium* publicou recomendações para a definição do caso de encefalite e encefalopatia de etiologia infecciosa presumida, bem como a investigação diagnóstica nesses casos.

Os seguintes critérios foram recomendados:<sup>7</sup>

#### Critério principal (obrigatório)

Pacientes que buscaram ajuda médica com estado mental alterado (definido como nível de consciência diminuído ou alterado, letargia ou alteração de personalidade) com duração  $\geq$  24 horas sem causa alternativa identificada.

#### Critérios menores (2 necessários para possível encefalite; $\geq$ 3 requeridos para encefalite provável ou confirmada)

Febre documentada  $\geq 38^\circ\text{C}$  nas 72 horas antes ou após a apresentação;

Convulsões generalizadas ou parciais não totalmente atribuíveis a um distúrbio convulsivo preexistente;

Novo início de achados neurológicos focais;

Contagem de leucócitos no LCR  $\geq 5/\text{mm}^3$ ;

Anormalidade do parênquima cerebral à neuroimagem, sugestiva de encefalite que é nova de estudos anteriores ou parece aguda no início;

Anormalidade na eletroencefalografia compatível com encefalite e não atribuível a outra causa.

#### Investigação inicial de encefalite viral

Depois de identificar um possível ou provável caso de encefalite/encefalopatia de etiologia infecciosa presumida, é desejável a identificação da etiologia específica (tabela 1).

**Tabela 1** Testes diagnósticos preferidos de acordo com a etiologia suspeitada

Vírus	Teste diagnóstico preferido
HSV-1/HSV-2	PCR no LCR Considerar a repetição em 2-7 dias do início da doença se negativo com alta suspeita clínica <sup>a</sup>
VZV	IgG específico para LCR
Enterovírus	A PCR nas fezes e na garganta é preferida à PCR no LCR
EBV	Antígeno do capsídeo (VCA) IgG e IgM do EBV no soro e antígeno nuclear IgG do EBV (EBNA)
HHV-6	PCR do LCR com PCR no soro <sup>b</sup>
Influenza	Cultura, teste de antígeno, PCR das secreções respiratórias
Dengue/zika/chikungunya	PCR do LCR ou IgM específico do LCR
Sarampo	IgG específico do LCR
CMV	PCR do LCR ou IgM específico do LCR

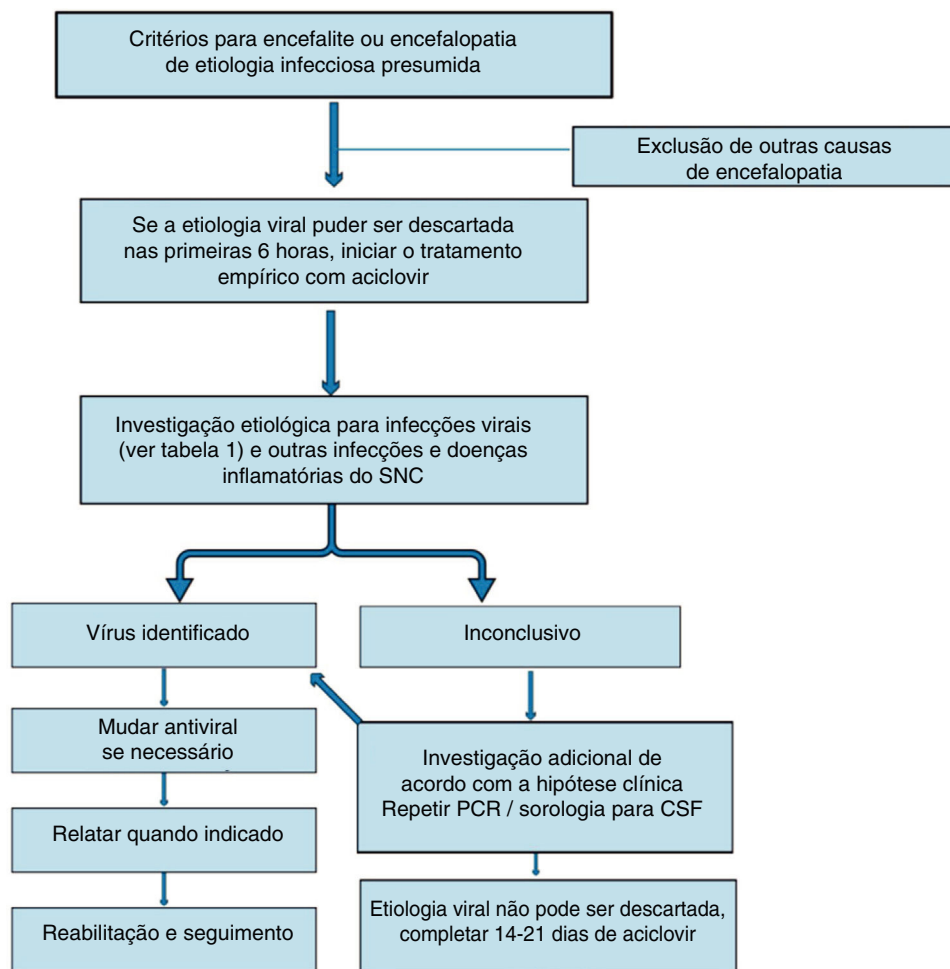
CMV, citomegalovírus; EBV, vírus Epstein-Barr; HHV-6, herpes vírus humano 6; HSV, herpes vírus; LCR: líquido cefalorraquidiano; PCR, polymerase chain reaction; VZV, varicela zoster vírus.

<sup>a</sup> Se não for testado para PCR do LCR, considere testar o LCR para o HSV-IgG após 10 a 14 dias do início da doença.

<sup>b</sup> Para excluir a integração viral ao DNA do hospedeiro (com resultados falsos positivos).

No entanto, mesmo com testes abrangentes, mais de 50% das encefalites permanecerão sem determinação do agente causal específico.<sup>2</sup> O *International Encephalitis Consortium*<sup>7</sup> sugeriu um algoritmo para a investigação etiológica. Aqui listaremos os aspectos relevantes da investigação para etiologias virais:

- 1) Ao fazer a punção lombar, coletar pelo menos 5 mL de fluido e congelar o fluido não usado para testes adicionais.
- 2) Identificar a contagem de leucócitos no LCR com diferencial, proteínas, lactato e glicose
- 3) Teste para HSV-1/2 (Reação em Cadeia da Polimerase – PCR) no LCR (se o teste estiver disponível, considere também o IgG e o IgM do HSV no LCR).
- 4) Teste de enterovírus (PCR) (mais sensível no esfregaço da garganta e nas fezes do que no LCR).
- 5) Fazer a sorologia para EBV (IgG e IgA de VCA e IgG de EBNA).
- 6) Manter o soro coletado na fase aguda e coletar soro na fase convalescente 10 a 14 dias depois para exame de anticorpos pareados.
- 7) Quando características clínicas de envolvimento extra-SNC estão presentes, testes adicionais são recomendados (por exemplo, biópsia de lesões cutâneas, lavado bronco alveolar e/ou biópsia endobrônquica nos pacientes com pneumonia/lesões pulmonares, PCR no swab da garganta/cultura nos pacientes com doença das vias respiratórias superiores, cultura de fezes nos pacientes com diarreia).



**Figura 1** Algoritmo para tratamento de encefalite/encefalopatia de etiologia viral presumida.

Pacientes com encefalite viral podem ter pressão de abertura aumentada na punção lombar. Eles geralmente apresentam pleocitose linfocítica, proteínas levemente elevadas e glicose normal.<sup>6,8,9</sup> Em muitos casos, a ressonância magnética (RM) cranioencefálica é normal, mas é provável que haja achados específicos, especialmente no caso de encefalite por HSV.<sup>10</sup> O EEG é anormal em mais de 80% de pacientes com encefalite viral, exibe ondas lentas difusas de alta amplitude e/ou atividade epileptiforme focal.<sup>8</sup> A monitoração contínua por EEG pode ser necessária para identificar o estado não convulsivo.<sup>11</sup>

## Tratamento empírico

Quando há suspeita de encefalite viral, as primeiras medidas incluem tratamento de suporte e correção de qualquer distúrbio eletrolítico, desregulação autonômica, disfunção renal e hepática.<sup>12</sup> Além disso, é importante tratar convulsões e estado epiléptico não convulsivo.

Se a encefalite viral não puder ser descartada nas primeiras seis horas de internação, recomenda-se iniciar o tratamento empírico com aciclovir.<sup>4</sup> (fig. 1). O aciclovir tem atividade antiviral contra o HSV e vírus associados,<sup>6</sup> que são geralmente as causas mais comuns de encefalite viral. A

dose deve ser de 500 mg/m<sup>2</sup> a cada oito horas em crianças entre três meses a 18 anos e 10 mg/kg/dose a cada oito horas em crianças com mais de 12 anos. A dose deve ser ajustada se houver comprometimento renal anterior.<sup>6</sup>

Até 20% dos pacientes tratados com aciclovir podem desenvolver nefropatia por cristais e isso geralmente se manifesta após quatro dias de tratamento.<sup>13</sup> A nefropatia é reversível, mas a função renal deve ser monitorada e os pacientes devem ser mantidos adequadamente hidratados. O aciclovir oral não atinge níveis terapêuticos do SNC e não deve ser usado no tratamento da encefalite viral.<sup>6</sup>

Casos confirmados de encefalite por HSV em crianças ou adolescentes devem receber tratamento com aciclovir por 14 a 21 dias. Alguns autores recomendam a reavaliação por PCR no LCR após esse período, e se o resultado ainda assim for positivo, recomendam a manutenção do tratamento e a repetição da análise do LCR semanalmente até que o resultado seja negativo para interromper o uso do aciclovir.<sup>14,15</sup> Além disso, mesmo nos casos em que a confirmação da encefalite por HSV não foi possível, o tratamento deve ser continuado, a menos que o LCR seja negativo para HSV após 72 horas do início da doença e haja resultado de RM e contagem de leucócitos normais e nível normal de consciência ou diagnóstico alternativo seja feito.<sup>6</sup>

## Considerações específicas

Cada agente viral tem particularidades clínicas e laboratoriais (tabela 1) que devem ser lembradas para melhorar a identificação etiológica.

### Encefalite por HSV

O HSV-1 é a principal causa de encefalite viral em pacientes pediátricos na maioria dos relatos. O HSV-2 causa mais comumente meningite em adultos. Além da PCR positiva para o HSV no LCR, existem algumas indicações para aumentar a suspeita de encefalite por HSV.

A TC do cérebro pode mostrar anormalidades específicas (redução da atenuação em um ou ambos os lobos temporais ou áreas de hiperintensidade<sup>9</sup>) sugestivas de HSV em até 80% dos pacientes na apresentação.<sup>16</sup> Provavelmente, a RM cranioencefálica pode demonstrar áreas hiperintensas nas imagens ponderadas em T2 (T2WI), imagens do tipo *Fluid Attenuated Inversion Recovery* (FLAIR) ou imagens ponderadas em difusão e ponderadas em T1 (T1WI) com realce de gadolínio nos lobos temporais, giro do cíngulo, córtex orbito frontal e insular.<sup>10</sup>

O LCR pode ser hemorrágico na encefalite por HSV em até 50% dos pacientes.<sup>1</sup> A PCR do LCR nos dias 2 a 10 da doença tem mais de 95% de sensibilidade e especificidade para o HSV.<sup>14</sup> Se houver alta suspeita clínica e o primeiro resultado for negativo, recomenda-se obter outra amostra em 2-7 dias. Nessa situação, a PCR é geralmente positiva mesmo após o uso do aciclovir.<sup>17</sup> Se o LCR não tiver sido testado por PCR para o HSV, uma amostra de LCR deve ser testada para o IgG após 10 a 14 dias do início da doença.<sup>6</sup>

O EEG pode demonstrar lentidão não específica ou descargas epileptiformes lateralizantes periódicas (PLEDS, do inglês “*periodic lateralizing epileptiform discharges*”).<sup>9</sup>

### Encefalite pelo vírus da varicela zoster (VZV)

Em crianças, a encefalite por VZV geralmente ocorre concomitantemente com varicela. Entretanto, pode ocorrer como reativação de infecção anterior, sem lesões cutâneas.<sup>18</sup> A RM cranioencefálica pode demonstrar lesões na substância cinzenta e substância branca e em sua transição. A maioria das lesões é isquêmica, mas lesões hemorrágicas também podem ocorrer juntamente com áreas de estenose em pequenos e grandes vasos.<sup>19</sup> A detecção de anticorpos para VZV no LCR parece ser mais sensível do que a identificação do DNA viral, especialmente se houver evidência de vasculopatia.<sup>19</sup> Além disso, a presença de lesões cutâneas vesiculares pode ajudar a estabelecer o diagnóstico.

O tratamento da encefalite por VZV é o aciclovir intravenoso 500 mg/m<sup>2</sup> (3 meses-12 anos) ou 10-15 mg/kg/dose a cada oito horas se o paciente tiver mais de 12 anos. Se houver evidência de vasculopatia, podem-se usar corticosteroides (60 a 80 mg de prednisolona).<sup>6</sup> Não é recomendado tratamento antiviral específico para a cerebelite por VZV, devido à falta de benefício nesses casos.<sup>6</sup>

### Encefalite por enterovírus

Enterovírus é a segunda causa mais comum de encefalite viral depois da família *Herpesviridae*. Já houve vários relatos de surtos de encefalite causados por enterovírus no verão.<sup>20,21</sup> Os pacientes geralmente apresentam diarreia, vômitos e, dependendo do sorotipo do vírus, podem apresentar doença mão-pé-boca, herpangina ou outros tipos de exantema.

A RM cranioencefálica pode demonstrar lesões hiperintensas T2WI e lesões FLAIR no mesencéfalo, na ponte e na medula, especialmente na infecção do SNC com enterovírus tipo 71 (E71).<sup>4</sup> As lesões geralmente são graves e caracterizadas por necrose e desmielinização. Recomenda-se a coleta de amostras do LCR, fezes e de garganta para PCR, pois foi observado que a análise isolada do LCR pode produzir resultados falso-negativos.<sup>22</sup>

Não há tratamento específico para crianças imunocompetentes com encefalite enteroviral.

### Encefalite por EBV

O EBV é uma importante causa de encefalite em adolescentes. Como a PCR está associada a resultados falso-positivos e falso-negativos nos casos com EBV, a sorologia é recomendada.<sup>12</sup> Doja et al.<sup>23</sup> relataram que pacientes com encefalite por EBV têm maior probabilidade de apresentar pródromos inespecíficos do que a síndrome de mononucleose clássica. Então, clinicamente, pode ser difícil distinguir a encefalite por EBV de outras encefalites virais. Curiosamente, anormalidades focais podem ser vistas nos gânglios basais na RM crânio encefálica e podem ajudar no diagnóstico diferencial.<sup>12</sup>

Alguns grupos relataram o uso de aciclovir e ganciclovir para tratar a encefalite por EBV, mas não há fortes evidências na literatura para apoiar essa abordagem.

### HHV-6

Geralmente, os pacientes com encefalite por HHV-6 têm menos de dois anos ou são imunocomprometidos e desenvolvem sintomas gastrointestinais juntamente com ataxia e convulsões prolongadas.<sup>6</sup> A hiperintensidade do lobo temporal medial nas imagens em T2WI pode ser observada na ressonância magnética (RM) cranioencefálica. Os resultados positivos da PCR no LCR devem ser confirmados através de PCR sérica negativa, devido à possibilidade de integração viral do DNA ao DNA do hospedeiro.<sup>24</sup> Não há ensaios clínicos sobre a duração do tratamento e dosagem usada, mas geralmente o ganciclovir e o foscarnet isolados ou em combinação são indicados para tratar a encefalite por HHV-6.<sup>25</sup>

### Influenza

A encefalite por influenza tem fenótipos de gravidade variável. Ela pode se apresentar como encefalopatia leve, edema cerebral maligno e encefalopatia necrosante aguda. Os sintomas neurológicos (convulsão, alteração ou perda de consciência, diminuição da velocidade do processamento cognitivo, paralisia motora ou perda sensorial,

comportamento anormal) desenvolvem-se aproximadamente dois dias após os sintomas sistêmicos (febre, mialgia, sintomas respiratórios).<sup>26</sup> Há evidências de que a cepa da influenza A (H1N1) pode causar mais manifestações neurológicas do que a influenza (gripe) sazonal.<sup>6</sup>

A RM cranioencefálica pode ajudar no diagnóstico diferencial, mostrar necrose talâmica bilateral<sup>27</sup> em casos graves ou lesões reversíveis no esplênio do corpo caloso.<sup>28</sup> Outros achados de neuroimagem podem ser usados para definir gravidade e prognóstico, como lesões cerebrais do tálamo multifocais simetricamente distribuídas, substância branca cerebral, tronco cerebral, cerebelo e parênquima.<sup>29</sup> O diagnóstico definitivo é obtido por cultura viral positiva, teste de antígeno viral ou PCR de RNA viral de secreções respiratórias ou por aumento significativo no título do teste de inibição de hemaglutinação.<sup>30</sup>

Como já foi relatado que a identificação do vírus da influenza no LCR é pouco frequente, não está claro se a encefalite ocorre devido à infecção direta do SNC ou pela liberação de citocinas.<sup>27</sup> Geralmente, o tratamento com amantadina e/ou oseltamivir é indicado.

## Encefalite por arbovírus

As infecções por arbovírus associadas à encefalite são transmitidas ao homem por artrópodes. No Brasil, os arbovírus mais relevantes causadores de encefalite são o flavivírus (vírus da dengue e da zika) e o alphavirus (vírus da chikungunya).

É difícil diferenciar a encefalite por dengue da encefalopatia causada por complicações metabólicas sistêmicas secundárias à infecção. A encefalite é definida pela identificação do vírus no SNC através de PCR, positividade para IgM no LCR ou antígeno NS1 no SNC, juntamente com pleocitose no LCR.<sup>31</sup> Entretanto, Soares et al.<sup>32</sup> relataram que a maioria dos pacientes com infecção do SNC confirmada por PCR não apresentava pleocitose no LCR. Em sua coorte prospectiva, a dengue foi a causa mais comum de encefalite em adultos e adolescentes.

Para a encefalite pelo vírus zika, existem poucos relatos de casos de encefalite associados à infecção viral aguda. Esses relatos descreveram anormalidades da RM cranioencefálica caracterizadas por edema cortical<sup>33</sup> e lesões hiperintensas do tipo T2WI na substância branca cortical e subcortical.<sup>34</sup>

A encefalite por chikungunya é mais comum em crianças com menos de um ano, com uma taxa de caso-fatalidade de 16,6%.<sup>35</sup> Nenhum achado específico de RM foi ainda identificado. Em estudos clínicos, o RNA viral do vírus chikungunya ou o IgM positivo no LCR foi usado para definir a encefalite associada ao chikungunya.<sup>35</sup>

## Encefalite por sarampo

Embora o sarampo tenha sido declarado eliminado das Américas em 2016, recentemente estamos enfrentando outro surto da doença. Portanto, é importante reconhecer possíveis complicações neurológicas da infecção pelo sarampo. A encefalite por sarampo pode ser caracterizada por sintomas leves com ressonância magnética (RM) cranioencefálica que mostra lesões reversíveis no esplênio do corpo caloso.

No entanto, esses achados de ressonância magnética também podem ser encontrados na encefalite por influenza, como mencionado acima.<sup>36</sup> Contudo, uma complicação fatal grave do sarampo é a panencefalite esclerosante subaguda. Isso é especialmente importante no diagnóstico diferencial da encefalite autoimune. Geralmente ocorre em indivíduos imunocompetentes que adquiriram a infecção antes da vacinação, causa desmielinização generalizada do SNC e perda neuronal.<sup>37,38</sup> Os sintomas neurológicos (deterioração intelectual, alterações de personalidade e anormalidades comportamentais, fraqueza, rigidez, mioclonia e insuficiência autonômica) ocorrem seis a 11 anos após a infecção primária e estão associados à persistência do vírus no cérebro. O diagnóstico é confirmado pela presença de anticorpos contra sarampo no LCR.<sup>38</sup> Nenhuma terapia é considerada curativa para essa condição e a única maneira de preveni-la é por meio da vacinação.

## Encefalite por CMV

Embora a encefalite por CMV seja mais frequente em pacientes imunocomprometidos, deve ser considerada em pacientes com menos de seis meses com convulsões e início recente, febre, alimentação deficiente e elevação de proteína no LCR.<sup>39</sup> Para confirmar o diagnóstico, tanto a PCR quanto o IgM do LCR podem ser usados; entretanto, a PCR parece ser mais sensível. O tratamento indicado é o ganciclovir por quatro semanas.<sup>39</sup>

## Diagnóstico diferencial

A encefalite viral pode ser suspeitada pela história clínica, achados do exame físico e informações epidemiológicas. O histórico de viagens também pode fornecer pistas para a etiologia viral ou alternativa (por exemplo, evolução clínica subaguda e crônica para micobactérias e fungos, contato com animais para fungos e bactérias, suspeita de alimentos para bactérias e parasitas, localização geográfica para infecções endêmicas). Durante a investigação diagnóstica, eles podem ser diferenciados de outras encefalites infecciosas através de achados laboratoriais gerais no LCR e no sangue (por exemplo, predominância neutrofílica no LCR, hemoculturas bacterianas positivas), bem como detecção específica de partículas virais por PCR ou anticorpos.

No entanto, o diagnóstico diferencial mais desafiador na faixa etária pediátrica é entre encefalite viral e doenças inflamatórias do SNC imunomediadas, como encefalomielite disseminada aguda (ADEM, do inglês *acute disseminated encephalomyelitis*) e encefalite autoimune. Tanto a encefalite viral como a encefalite ADEM/autoimune podem se apresentar de forma subaguda, com predominância linfocítica no LCR, e síndromes prodrômicas sistêmicas (sintomas respiratórios leves, febre, mialgia).

Os pacientes com ADEM têm encefalopatia com ou sem sintomas focais, geralmente associados história prévia de vacinação ou infecção nos últimos dois meses. A ressonância magnética (RM) cranioencefálica pode revelar lesões hiperintensas em T2WI bilaterais difusas e pouco definidas com envolvimento da substância branca e substância cinzenta profunda.<sup>40</sup> As lesões geralmente se

formam ao mesmo tempo. Portanto, todas podem mostrar (ou não) realce pelo contraste. A maioria dos pacientes tem uma doença monofásica, mas poucos pacientes com apresentações semelhantes à ADEM podem ter doença recorrente.

A crescente identificação da encefalite imunomediada também é importante no diagnóstico diferencial da encefalite infecciosa. A encefalite autoimune tem fenótipos clínicos específicos de acordo com o autoanticorpo específico. A encefalite autoimune mais relevante na faixa etária pediátrica é a encefalite pelo receptor anti-N-metil-D-aspartato (anti-NMDAR) que pode se apresentar como a pioria dos sintomas neurológicos após a encefalite por HSV. Nesses casos, a autoimunidade é provavelmente devida à resposta imune a antígenos de superfície neuronal liberados durante a infecção do SNC.<sup>41</sup> Outra encefalite autoimune relevante na faixa etária pediátrica é a encefalite por GABA, que geralmente se apresenta com convulsões e tem achados específicos na RM cranioencefálica.<sup>41</sup> Uma melhor compreensão desses distúrbios provavelmente nos ajudará a entender as interfaces entre infecções e respostas imunes que podem levar à neuroinflamação pela ativação excessiva do sistema imunológico.

## Conclusão

A encefalite viral é a causa mais comum de encefalite em crianças e adolescentes. Todos os esforços possíveis devem ser feitos para estabelecer o diagnóstico específico com informações epidemiológicas, apresentação clínica e testes auxiliares. O diagnóstico diferencial não é restrito entre vírus diferentes, mas inclui outras infecções e distúrbios inflamatórios do SNC imunomediados, como ADEM e encefalite autoimune.

A fim de aumentar a probabilidade de resultados positivos em um vírus específico, é importante conhecer a melhor abordagem para coletar amostras e escolher a melhor técnica de identificação para cada vírus. Mais estudos são necessários para investigar mecanismos defeituosos de defesa contra patógenos que possam ser geneticamente determinados.

O tratamento para etiologias virais específicas pode ser iniciado o mais cedo possível e, às vezes, quando há um alto nível de suspeita, o tratamento antiviral empírico é razoável até que a confirmação etiológica seja possível. Mais pesquisas também são necessárias para desenvolver novas terapias para necessidades médicas ainda não atendidas, como infecções por arbovírus e enterovírus.

## Conflitos de interesse

Bruna Klein da Costa recebeu uma bolsa de estudos do CNPq Brasil; recebeu uma bolsa de estudos do Comitê Brasileiro de Tratamento e Pesquisa em Esclerose Múltipla e Doenças Neuroimunológicas; recebeu honorários de Libbs; recebeu apoios para viagens da Merck e da Roche; apoio de pesquisa da CNPq/Brasil (425331/2016-4), FAPERGS/MS/CNPq/SESRS (17/2551-0001391-3) PPSUS/Brasil, TEVA (bolsa de pesquisa para o EMOCEMP Investigator Initiated Study). Douglas Kazutoshi Sato recebeu uma bolsa de estudo do Ministério de Educação, Cultura, Desporto, Ciência

e Tecnologia (MEXT) do Japão; um subsídio de ajuda por pesquisa científica da Sociedade Japonesa para a Promoção de Ciência (KAKENHI 15K19472); apoio à pesquisa de CNPq/Brasil (425331/2016-4), FAPERGS/MS/CNPq/SESRS (17/2551-0001391-3) PPSUS/Brasil, TEVA (bolsa de pesquisa para o EMOCEMP Investigator Initiated Study), e Euroimmun AG (Complicações Neuroimunológicas associadas a Arbovírus); e orador honorário da Biogen, Novartis, Genzyme, TEVA, Merck-Serono, Roche, e Bayer e participou nos conselhos consultivos da Shire, Roche, TEVA, Merck-Serono e Quest/Athena Diagnostics.

## Agradecimentos

À Coordenação de Aperfeiçoamento de Pessoal de Nível Superior (Capes), Código Financeiro 001 – Agência Federal Brasileira de Apoio e Avaliação do Ensino de Pós-Graduação (Programa Proex).

## Referências

1. Koskiniemi M, Rautonen J, Lehtokoski-Lehtiniemi E, Vaheri A. Epidemiology of encephalitis in children: A 20-Year survey. *Ann Neurol*. 1991;29:492–7.
2. Glaser CA, Honarmand S, Anderson LJ, Schnurr DP, Forghani B, Cossen CK, et al. Beyond viruses: clinical profiles and etiologies associated with encephalitis. *Clin Infect Dis*. 2006;43:1565–77.
3. Johnson RT. Viral infections of the nervous system. *Viral Infect Nerv Syst*. 1998. Ed. 2. [cited 2019 Jun 30]. Available from: <https://www.cabdirect.org/cabdirect/abstract/20002006583>.
4. Tunkel AR, Glaser CA, Bloch KC, Sejvar JJ, Marra CM, Roos KL, et al. The Management of encephalitis: clinical practice guidelines by the infectious diseases society of america. *Clin Infect Dis*. 2008;47:303–27.
5. Wang I-J, Lee P-I, Huang L-M, Chen C-J, Chen C-L, Lee W-T. The correlation between neurological evaluations and neurological outcome in acute encephalitis: a hospital-based study. *Eur J Paediatr Neurol*. 2007;11:63–9.
6. Kneen R, Michael BD, Menson E, Mehta B, Easton A, Hemingway C, et al. Management of suspected viral encephalitis in children - Association of British Neurologists and British Paediatric Allergy, Immunology and Infection Group National Guidelines. *J Infect*. 2012;64:449–77.
7. Venkatesan A, Tunkel AR, Bloch KC, Luring AS, Sejvar J, Bitnun A, et al. Case definitions, diagnostic algorithms, and priorities in encephalitis: consensus statement of the international encephalitis consortium. *Clin Infect Dis*. 2013;57:1114–28.
8. Mcgrath N, Anderson NE, Croxson MC, Powell KF, Anderson N. Herpes simplex encephalitis treated with acyclovir: diagnosis and long term outcome. *J Neurol Neurosurg Psychiatry*. 1997;63:321–6.
9. Kennedy PG. Viral encephalitis: causes, differential diagnosis, and management. *J Neurol Neurosurg Psychiatry*. 2004;75:i10–5.
10. Whitley RJ, Kimberlin DW. Herpes simplex encephalitis: children and adolescents. *Semin Pediatr Infect Dis*. 2005;16:17–23.
11. Gold JJ, Crawford JR, Glaser C, Sheriff H, Wang S, Nespeca M. The role of continuous electroencephalography in childhood encephalitis. *Pediatr Neurol*. 2014;50:318–23.
12. Bale JF. Virus and immune-mediated encephalitides: epidemiology, diagnosis, treatment, and prevention. *Pediatr Neurol [Internet]*. 2015;53:3–12.
13. Pacheco LR, Tavares HM, Moysés Neto M, Dantas M, Rocha LSD, Ribeiro KM, et al. Acute renal failure related to intravenous acyclovir. *Rev Assoc Med Bras*. 2005;51:275–8.

14. Cinque P, Cleator GM, Weber T, Monteyne P, Sindic CJ, Van Loon AM. The role of laboratory investigation in the diagnosis and management of patients with suspected herpes simplex encephalitis: a consensus report. *J Neurol Neurosurg Psychiatry*. 1996;61:339–45.
15. Donoso Mantke O, Vaheri A, Ambrose H, Koopmans M, de Ory F, Zeller H, et al. Analysis of the surveillance situation for viral encephalitis and meningitis in Europe. *Euro Surveill*. 2008;13:8017.
16. Raschilas F, Wolff M, Delatour F, Chaffaut C, De Broucker T, Chevret S, et al. Outcome of and prognostic factors for herpes simplex encephalitis in adult patients: results of a multicenter study. *Clin Infect Dis*. 2002;35:254–60.
17. Weil AA, Glaser CA, Amad Z, Forghani B. Patients with suspected herpes simplex encephalitis: rethinking an initial negative polymerase chain reaction result. *Clin Infect Dis*. 2002;34:1154–7.
18. De Broucker T, Mailles A, Chabrier S, Morand P, Stahl J-P. steering committee and investigators group. Acute varicella zoster encephalitis without evidence of primary vasculopathy in a case-series of 20 patients. *Clin Microbiol Infect*. 2012;18:808–19.
19. Gildea D, Cohrs RJ, Mahalingam R, Nagel MA. Varicella zoster virus vasculopathies: diverse clinical manifestations, laboratory features, pathogenesis, and treatment. *Lancet Neurol*. 2009;8:731–40.
20. Akhmadishina LV, Govorukhina MV, Kovalev EV, Nenadskaya SA, Ivanova OE, Lukashev AN. Enterovirus A71 meningoencephalitis outbreak, Rostov-on-Don, Russia, 2013. *Emerg Infect Dis*. 2015;21:1440–3.
21. Casas-Alba D, de Sevilla MF, Valero-Rello A, Fortuny C, García-García J-J, Ortez C, et al. Outbreak of brainstem encephalitis associated with enterovirus- A71 in Catalonia, Spain (2016): a clinical observational study in a children's reference centre in Catalonia. *Clin Microbiol Infect*. 2017;23:874–81.
22. Perez-Velez CM, Anderson MS, Robinson CC, McFarland EJ, Nix WA, Pallansch MA, et al. Outbreak of neurologic enterovirus type 71 disease: a diagnostic challenge. *Clin Infect Dis*. 2007;45:950–7.
23. Doja A, Bitnun A, Ford Jones EL, Richardson S, Tellier R, Petric M, et al. Pediatric Epstein-Barr virus — associated encephalitis: 10-year review. *J Child Neurol*. 2006;21:384–91.
24. Ward KN, Leong HN, Thiruchelvam AD, Atkinson CE, Clark DA. Human herpesvirus 6 DNA levels in cerebrospinal fluid due to primary infection differ from those due to chromosomal viral integration and have implications for diagnosis of encephalitis. *J Clin Microbiol*. 2007;45:1298–304.
25. Agut H, Bonnafous P, Gautheret-Dejean A. Laboratory and clinical aspects of human herpesvirus 6 infections. *Clin Microbiol Rev*. 2015;28:313–35.
26. Wang GF, Li W, Li K. Acute encephalopathy and encephalitis caused by influenza virus infection. *Current Opinion in Neurology*. 2010;23:305–11.
27. Sugaya N. Influenza-associated encephalopathy in Japan: pathogenesis and treatment. *Pediatr Int*. 2000;42:215–8.
28. Notebaert A, Willems J, Coucke L, Van Coster R, Verhelst H. Expanding the spectrum of MERS type 2 lesions, a particular form of encephalitis. *Pediatr Neurol*. 2013;48:135–8.
29. Mizuguchi M, Abe J, Mikkaichi K, Noma S, Yoshida K, Yamanaka T, et al. Acute necrotising encephalopathy of childhood: a new syndrome presenting with multifocal, symmetric brain lesions. *J Neurol Neurosurg Psychiatry*. 1995;58:555–61.
30. Morishima T, Togashi T, Yokota S, Okuno Y, Miyazaki C, Tashiro M, et al. Encephalitis and encephalopathy associated with an influenza epidemic in Japan. *Clin Infect Dis*. 2002;35:512–7.
31. Carod-Artal FJ, Wichmann O, Farrar J, Gascón J. Neurological complications of dengue virus infection. *Lancet Neurol*. 2013;12:906–19.
32. Soares CN, Cabral-Castro MJ, Peralta JM, De Freitas MR, Zalis M, Puccioni- Sohler M. Review of the etiologies of viral meningitis and encephalitis in a dengue endemic region. *J Neurol Sci*. 2011;303:75–9.
33. Pradhan F, Burns JD, Agameya A, Patel A, Alfaqih M, Small JE, et al. Case report: Zika Virus meningoencephalitis and myelitis and associated magnetic resonance imaging findings. *Am J Trop Med Hyg*. 2017;97:340–3.
34. Carteaux G, Maquart M, Bedet A, Contou D, Brugières P, Fourati S, et al. Zika virus associated with meningoencephalitis. *N Engl J Med*. 2016;374:1595–6.
35. Gérardin P, Couderc T, Bintner M, Tournebize P, Renouil M, Lémant J, et al. Chikungunya virus-associated encephalitis. *Neurology*. 2016;86:94–102.
36. Melenotte C, Craighero F, Girard N, Brouqui P, Botelho-Nevers E. Measles encephalitis the return: mild encephalitis with reversible splenic lesion. *Int J Infect Dis*. 2013;17:e72–3.
37. Gutierrez J, Issacson RS, Koppel BS. Subacute sclerosing panencephalitis: an update. *Dev Med Child Neurol*. 2010;52:901–7.
38. Holt RL, Kann D, Rassbach CE, Schwenk HT, Ritter JM, Rota PA, et al. Subacute sclerosing panencephalitis: the foothold in undervaccination. *J Pediatr*. 2016;179:259–62.
39. Guo Y, Jiang L. Cytomegalovirus encephalitis in immunocompetent infants: A 15-year retrospective study at a single center. *Int J Infect Dis*. 2019;82:106–10.
40. Tenenbaum SN. Pediatric multiple sclerosis. *Neuroimaging Clin N Am*. 2017;27:229–50.
41. Dalmau J, Geis C, Graus F. Autoantibodies to synaptic receptors and neuronal cell surface proteins in autoimmune diseases of the central nervous system. *Physiol Rev*. 2017;97:839–87.