



ARTIGO ORIGINAL

Early amplitude-integrated electroencephalography for monitoring neonates at high risk for brain injury[☆]



Gabriel Fernando Todeschi Variane^{a,*}, Maurício Magalhães^a, Renato Gasperine^a, Heitor Castelo Branco Rodrigues Alves^b, Thiago Luiz Pereira Donoso Scoppetta^b, Rodrigo de Jesus Gonçalves Figueredo^a, Francisco Paulo Martins Rodrigues^a, Alexandre Netto^a, Marcelo Jenne Mimica^{a,c} e Clery Bernardi Gallacci^a

^a Faculdade de Ciências Médicas da Santa Casa de São Paulo, Departamento de Pediatria, São Paulo, SP, Brasil

^b Faculdade de Ciências Médicas da Santa Casa de São Paulo, Departamento de Radiologia, São Paulo, SP, Brasil

^c Faculdade de Ciências Médicas da Santa Casa de São Paulo, Departamento de Patologia, São Paulo, SP, Brasil

Recebido em 16 de junho de 2016; aceito em 18 de novembro de 2016

KEYWORDS

Newborn;
Brain injury;
Amplitude-integrated
EEG;
Early outcome

Abstract

Objective: This study aimed to correlate amplitude-integrated electroencephalography findings with early outcomes, measured by mortality and neuroimaging findings, in a prospective cohort of infants at high risk for brain injury in this center in Brazil.

Methods: This blinded prospective cohort study evaluated 23 preterm infants below 31 weeks of gestational age and 17 infants diagnosed with hypoxic-ischemic encephalopathy secondary to perinatal asphyxia, with gestational age greater than 36 weeks, monitored with amplitude-integrated electroencephalography in a public tertiary center from February 2014 to January 2015. Background activity (classified as continuous, discontinuous high-voltage, discontinuous low-voltage, burst-suppression, continuous low-voltage, or flat trace), presence of sleep-wake cycling, and presence of seizures were evaluated. Cranial ultrasonography in preterm infants and cranial magnetic resonance imaging in infants with hypoxic-ischemic encephalopathy were performed.

Results: In the preterm group, pathological trace or discontinuous low-voltage pattern ($p=0.03$) and absence of sleep-wake cycling ($p=0.019$) were associated with mortality and brain injury assessed by cranial ultrasonography. In patients with hypoxic-ischemic encephalopathy, seizure patterns on amplitude-integrated electroencephalography traces were associated with mortality or brain lesion in cranial magnetic resonance imaging ($p=0.005$).

DOI se refere ao artigo:

<http://dx.doi.org/10.1016/j.jpmed.2016.12.003>

[☆] Como citar este artigo: Variane GF, Magalhães M, Gasperine R, Alves HC, Scoppetta TL, Figueredo RJ, et al. Early amplitude-integrated electroencephalography for monitoring neonates at high risk for brain injury. J Pediatr (Rio J). 2017;93:460–6.

* Autor para correspondência.

E-mail: gftvariane@hotmail.com (G.F. Variane).

PALAVRAS-CHAVE

Recém-nascido;
Lesão cerebral;
EEG de amplitude integrada;
Resultado precoce

Conclusion: This study supports previous results and demonstrates the utility of amplitude-integrated electroencephalography for monitoring brain function and predicting early outcome in the studied groups of infants at high risk for brain injury.

© 2017 Published by Elsevier Editora Ltda. on behalf of Sociedade Brasileira de Pediatria. This is an open access article under the CC BY-NC-ND license (<http://creativecommons.org/licenses/by-nc-nd/4.0/>).

Eletoencefalograma de amplitude integrada precoce no monitoramento de neonatos com risco elevado de lesão cerebral

Resumo

Objetivo: Este estudo visou correlacionar os achados do eletroencefalograma de amplitude integrada (aEEG) com resultados precoces, medidos por mortalidade e achados de neuroimagem, em uma coorte prospectiva de neonatos com risco elevado de lesão cerebral em nosso centro no Brasil.

Métodos: O estudo prospectivo de coorte cego avaliou 23 neonatos prematuros abaixo de 31 semanas de idade gestacional (IG) e 17 neonatos diagnosticados com encefalopatia hipóxico-isquêmica (EHI) secundária à asfixia perinatal, com IG superior a 36 semanas, monitorados com aEEG em um centro terciário público de fevereiro de 2014 a janeiro de 2015. Foram avaliadas a atividade de fundo (classificada como padrão contínuo, descontínuo de alta voltagem, descontínuo de baixa voltagem, supressão de explosão, contínuo de baixa voltagem ou traço plano), a presença de ciclo do sono-vigília e a presença de convulsões. Foram feitas a ultrassonografia craniana em prematuros e a ressonância magnética (RMI) craniana em neonatos com EHI.

Resultados: No grupo de prematuros, o traço patológico ou padrão descontínuo de baixa voltagem ($p=0,03$) e a ausência de ciclo do sono-vigília ($p=0,019$) foram associados a mortalidade e lesão cerebral avaliada por ultrassonografia craniana. Em pacientes com EHI, os padrões de convulsão nos traços do aEEG foram associados a mortalidade ou lesão cerebral na RMI craniana ($p=0,005$).

Conclusão: Este estudo corrobora os resultados anteriores e demonstra a utilidade do aEEG no monitoramento da função cerebral e na predição de alterações precoces nos grupos de neonatos estudados com risco elevado de lesão cerebral.

© 2017 Publicado por Elsevier Editora Ltda. em nome de Sociedade Brasileira de Pediatria. Este é um artigo Open Access sob uma licença CC BY-NC-ND (<http://creativecommons.org/licenses/by-nc-nd/4.0/>).

Introdução

A incidência do comprometimento do desenvolvimento neurológico em neonatos extremamente prematuros e naqueles com encefalopatia hipóxico-isquêmica (EHI) secundária à asfixia perinatal continua alta, apesar dos avanços nos cuidados perinatais. Estudos estimaram uma incidência global de 345.000 neonatos prematuros e 233.000 com EHI por ano com comprometimento neurológico moderado/grave.^{1,2} Ambas as populações são consideradas de alto risco para lesão cerebral.

Os diferentes métodos de diagnóstico por imagem podem avaliar a lesão cerebral e avaliar o prognóstico neurológico.³⁻⁵ As anormalidades eletroencefalográficas agudas resultam da desorganização neural e da correlação com o déficit cognitivo.^{6,7} O EEG de amplitude integrada (aEEG) fornece um método clinicamente acessível de observação contínua da atividade cerebral de fundo em neonatos doentes à beira do leito. Assim, a utilidade do aEEG precoce na avaliação da gravidade da lesão cerebral e dos resultados adversos sobre neonatos prematuros foi investigada como uma ferramenta para avaliar o risco neonatal inicial.⁸⁻¹⁰

O padrão do aEEG está bem correlacionado ao EEG convencional e os resultados em recém-nascidos a termo com asfixia perinatal mostraram bom valor preditivo de prognóstico neurológico de curto e longo prazos.¹¹⁻¹³ Outros estudos mostraram que anormalidades eletroencefalográficas graves em neonatos prematuros avaliados durante as primeiras 72 horas de vida estão relacionadas a comprometimento do desenvolvimento neurológico.^{14,15}

Considerando a gravidade da lesão cerebral, bem como sua alta taxa de morbidez e mortalidade, é relevante a identificação dos fatores prognósticos em um momento adequado para fornecer intervenções futuras precoces. Portanto, este estudo visou a correlacionar os achados do aEEG com resultados precoces, medidos por mortalidade e achados de neuroimagem, em uma coorte prospectiva de neonatos com risco elevado de lesão cerebral em nosso centro no Brasil.

Métodos

Este estudo foi feito em um centro terciário público no Brasil. Todos os neonatos nascidos entre fevereiro de 2014 e janeiro de 2015, com idade gestacional (IG) acima de

36 semanas, com EHI secundária/asfixia perinatal ou com IG abaixo de 31 semanas foram incluídos de forma prospectiva no estudo após obtenção do consentimento dos pais. Todos os indivíduos foram incluídos a partir do nascimento. O estudo foi aprovado pelo comitê de ética institucional. Foram excluídos os neonatos com síndromes genéticas ou malformações congênitas incompatíveis com a vida, pois essas condições podem afetar os resultados.

Os critérios para eventos hipóxico-isquêmicos perinatais incluíram a presença de pelo menos dois dos itens a seguir: a) índice de Apgar abaixo de 5 aos 5 minutos; b) necessidade de ventilação até 10 minutos de vida (intubação ou ventilação por CPAP); c) análise de gás do cordão/sangue na primeira hora de vida com $\text{pH} < 7,10$ ou $\text{EB} > -12$. A pontuação clínica modificada de Sarnat foi usada para classificar a EHI.¹⁶ O aEEG foi registrado por 72 horas como um EEG de dois canais a partir de eletrodos de disco de superfície biparietal com um dispositivo de EEG (Neuron-Spectrum, sistema 4 e 5, Neurosoft, Rússia) com módulo de *software* neurospectrum para aEEG e tendências (Neuron-Spectrum, Neurosoft, Rússia). Os recém-nascidos com EHI tratados com o protocolo institucional de hipotermia foram avaliados por 24 horas adicionais para monitorar a fase de reaquecimento. Em resumo, o sinal obtido foi filtrado, corrigido, suavizado e integrado à amplitude antes de ser transcrito ou estar disponível digitalmente no monitor a uma baixa velocidade (6 cm/h), diretamente no leito.

Os registros foram analisados por dois leitores independentes e registrados como segue:¹⁷

- 1) Atividade de fundo:
 - Padrão de voltagem contínua (CVP): atividade contínua com amplitude mínima acima de $5 \mu\text{V}$ e amplitude máxima acima de $10 \mu\text{V}$
 - Padrão de voltagem descontínua (DC): atividade descontínua com amplitude mínima abaixo de $5 \mu\text{V}$ e amplitude máxima acima de $10 \mu\text{V}$. Para a avaliação dos padrões, usamos também a subclassificação proposta por Olischar¹⁸ e esse padrão foi subdividido, ainda, em: a) padrão de alta voltagem descontínua (DHVP) – faixa mínima entre 3 a $5 \mu\text{V}$; b) padrão de baixa voltagem descontínua (DLVP) – faixa mínima abaixo de $3 \mu\text{V}$.
 - Supressão de explosão: atividade descontínua com amplitude mínima sem variabilidade a $0-12 \mu\text{V}$ e explosões com amplitude $> 25 \mu\text{V}$.
 - Inativo, traço plano (TP): fundo principalmente inativo (inatividade eletrocerebral) com amplitude sempre abaixo de $5 \mu\text{V}$.
- 2) Ciclo do sono-vigília (SWC): caracterizado por variações cíclicas lisas sinusoidais, principalmente da amplitude mínima. Foi categorizado, ainda, em SWC desenvolvido, SWC imaturo e ausência de SWC.
- 3) Convulsões: caracterizadas como um aumento abrupto na amplitude mínima e máxima, classificadas como convulsões isoladas (mais de uma convulsão por cada período de 30 minutos de análise, porém não mais de uma convulsão eletrográfica por mais de 10 minutos) ou estado de mal epilético (convulsões contínuas > 30 minutos, presentes como “padrão de dente de serra” ou como aumento contínuo das margens inferiores ou superiores,

ou mais de uma convulsão eletrográfica por um período acima de 10 minutos).¹⁹

- 4) Os recém-nascidos com EHI foram avaliados ainda mais por tempo até traço normal (TTNT): calculado pelo número de horas de vida para reestabelecimento da atividade normal do aEEG (padrão de voltagem contínua).

Para caracterizar a atividade de fundo, períodos de quatro horas de monitoramento adequado foram avaliados diariamente nos dias 1, 2 e 3 de vida. Ambos os radiologistas do aEEG foram cegados para o histórico clínico. Foi feito ultrassom craniano (cUS) pelo menos uma vez por semana no período neonatal e ressonância magnética (RMI) craniana em todos os neonatos com EHI entre 4 e 10 dias de vida. Os dados clínicos e radiológicos foram coletados incluindo as variáveis de interesse pré-estabelecidas, como dados demográficos (sexo, idade da mãe, raça), clínicos (peso ao nascer, idade gestacional, índices de Apgar, diagnóstico de sepse precoce, presença de convulsão, necessidade de suporte ventilatório, surfactante, drogas vasoativas) e radiológicos. Os exames de RMI foram avaliados por dois neurorradiologistas independentes sem conhecimento dos dados clínicos ou dos achados no aEEG. Como a concordância de interpretação entre diferentes avaliadores da RMI pode afetar a confiabilidade dos resultados, a concordância interobservador também foi avaliada neste estudo. A RMI foi feita com as sequências Spin Echo T1; T1 MTC; FSE T2; difusão, Gradiente-Eco T2. Quatro achados radiográficos foram avaliados: lesão no membro posterior da cápsula interna (MPCI) – presença ou ausência; lesão nos gânglios da base e tálamo (GBT), substância branca e substância cinzenta cortical – normal, leve, moderada e grave.

No grupo de prematuros, resultado inicial bom foi definido como sobrevida por 28 dias sem hemorragia periventricular/intraventricular (PIVH) grave, definida como grau III ou IV, ou leucomalácia periventricular (PVL), ao passo que resultado inicial ruim foi considerado morte neonatal ou presença de PIVH ou PVL grave. Em recém-nascidos com EHI, resultado inicial bom foi definido como sobrevida sem lesão moderada/grave avaliada por RMI craniana, ao passo que resultado inicial ruim foi considerado morte ou lesão moderada/grave avaliada por RMI craniana. A presença de PIVH foi avaliada de acordo com a classificação de Papile. O padrão da coorte de EHI de lesão cerebral foi classificado de acordo com as anormalidades nas regiões cerebrais conhecidas por serem suscetíveis em EHI, com base nos critérios publicados por Rutherford et al.²⁰

Análise estatística

Fizemos uma análise descritiva com o uso do percentual e do número de casos válidos para as variáveis categóricas e médias, desvio padrão e número de casos válidos para variáveis contínuas a fim de identificar as principais características dos pacientes com risco elevado de lesão cerebral monitorados com aEEG. O teste exato de Fisher foi usado na análise das variáveis categóricas e o teste *t* para comparações das variáveis contínuas com o *software* Stata (Stata Corp. 2013, Stata Statistical Software, versão 13, EUA), considerando um nível de significância de 5% para todos os testes. Foram avaliados o valor preditivo positivo

(VPP), o valor preditivo negativo (VPN) e a razão de risco (RR). Para a análise da concordância entre avaliadores, aplicamos o coeficiente kappa (K), com o *software* SPSS 19.0.

Resultados

Pacientes

Durante o período do estudo, foram incluídos 40 pacientes, 23 neonatos extremamente prematuros e 17 com EHI. No grupo de neonatos extremamente prematuros, a idade gestacional variou de 26 a 30,4, média de 28 semanas, e o peso ao nascer variou de 610 g a 1,310 g, média de 938 g. Oito neonatos nesse grupo morreram durante o período do estudo. No grupo de neonatos com EHI, a idade gestacional variou de 36 a 40,6, média de 39 semanas, e o peso ao nascer variou de 2,280 g a 3,940 g, média de 3,100 g, e um neonato morreu. As características de base são mostradas na [tabela 1](#).

Achados do aEEG

Todos os pacientes iniciaram o monitoramento no primeiro dia de vida (média de 6,2 horas de vida, faixa de 2-16 horas de vida) e foram monitorados por 72-96 horas após o nascimento. O traço patológico no aEEG foi definido como traço plano, supressão de explosão e padrão de baixa voltagem.

Recém-nascidos extremamente prematuros

No grupo de prematuros, o tempo médio para iniciar o monitoramento por aEEG foi 5,2 (\pm 1,2) horas de vida, o traço patológico ou DLVP foi associado às maiores taxas de resultado inicial ruim ($p=0,03$, VPP de 90,9%, VPN de 75%, RR de 3,63). A ausência de SWC foi associada ao resultado inicial ruim ($p=0,019$, VPP de 75%, VPN de 87,5%, RR=1,53). Os resultados são mostrados na [tabela 2](#). A atividade de fundo dos pacientes com resultado inicial ruim mudou de padrão de aEEG normal para patológico em cinco pacientes, ao passo que em um (7,6%) mudou de padrão de aEEG patológico para normal. Nenhum dos pacientes com resultado inicial bom desenvolveu padrão de aEEG patológico durante o período de monitoramento. A evolução da atividade de fundo do aEEG em pacientes com resultado inicial ruim e com resultado inicial bom é mostrada na [figura 1](#).

Recém-nascidos com EHI

Os pacientes com EHI foram avaliados com relação à atividade de fundo nas primeiras horas de vida, ao TTNT e à presença de SWC e convulsões. Os padrões de convulsão nos traços do aEEG ($p=0,005$, VPP de 83,3%, VPN de 90,9%, RR de 5,45) e TTNT mais longo ($p=0,015$) foram associados a resultado inicial ruim. Todos os pacientes com EHI foram submetidos a hipotermia terapêutica. Os resultados são mostrados na [tabela 2](#).

Achados radiológicos

Os achados ultrassom cranianos no grupo de pacientes extremamente prematuros foram os seguintes: nove (39%)

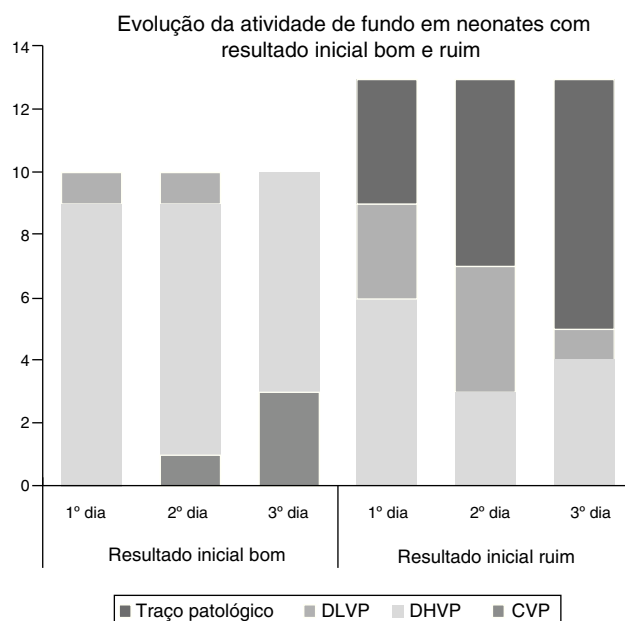


Figura 1 Evolução da atividade de fundo nos primeiros três dias de vida em neonatos prematuros com resultado inicial bom e ruim.

DLVP, padrão descontínuo de baixa voltagem; DHVP, padrão descontínuo de alta voltagem; CVP, padrão de voltagem contínua.

apresentaram ultrassom craniano normal, um (4,3%) apresentou PIVH grau II, quatro (17,3%) apresentaram PIVH grau III e três (13%) apresentaram PIVH grau IV. Três (13%) neonatos desenvolveram PVL e dois pacientes não foram submetidos a ultrassom craniano devido a morte prematura. Os achados na RMI em neonatos com EHI são mostrados na [tabela 3](#). Um dos três pacientes não foi submetido a RMI devido a morte prematura.

A concordância interobservador entre os radiologistas com relação à lesão nos gânglios da base e tálamo e à substância branca e substância cinzenta cortical foi: 75% (kappa=0,636; $p<0,001$); 56,3% (kappa=0,321; $p=0,029$) e 81,3% (kappa=0,586; $p<0,001$), respectivamente. A concordância observada entre os radiologistas com relação ao membro posterior da cápsula interna foi 100% (kappa=1,0; $p<0,001$). A análise da lesão normal/leve e moderada grave agrupada nos gânglios da base e tálamo; substância branca e substância cinzenta cortical foi: 100% (kappa=1,0; $p<0,001$); 87,5% (kappa=0,589; $p=0,009$) e 93,8% (kappa=0,764; $p<0,001$), respectivamente.

Discussão

Este estudo foi feito para avaliar a correlação entre os distúrbios eletroencefálicos e o resultado inicial em uma coorte prospectiva de neonatos com risco elevado de lesão cerebral em uma amostra da população brasileira. A inexistência de SWC nas primeiras 72 horas de vida e a presença de traço patológico ou atividade DLVP foram associadas a PIVH grave ou morte no período neonatal. Os neonatos com resultado inicial ruim apresentaram mudança de padrão de aEEG normal para patológico mais comumente do que o oposto. Nossos achados justificam os achados de Soubasi et al.,¹⁰ que

Tabela 1 Características básicas dos grupos monitorados

Grupo de pacientes extremamente prematuros	Total (n = 23)	Resultado inicial bom (n = 10)	Resultado inicial ruim (n = 13)	valor de p
Idade Gestacional (semanas) (média ± DP)	28 ± 1,7	28,3 ± 1,3	27,6 ± 1,6	NS
Peso (g) (média ± PD)	917 ± 243	965 ± 261	880 ± 185	NS
Masculino (n)	12	6	6	NS
APGAR 1 (média ± DP)	5,2 ± 2,5	5,9 ± 2,8	4,7 ± 2,1	NS
APGAR 5 (média ± DP)	7,9 ± 2,6	8,9 ± 1,2	7,1 ± 3,2	NS
Grupo com EHI	Total (n = 17)	Resultado inicial bom (n = 11)	Resultado inicial ruim (n = 6)	valor de p
Idade Gestacional (semanas) (média ± DP)	39 ± 1,5	39,3 ± 1	38,6 ± 2,2	NS
Peso (g) (média ± PD)	3.100 ± 422	3.139 ± 217	3.029 ± 680	NS
Masculino (n)	14	8	6	NS
APGAR 1 (média ± DP)	2,2 ± 1	2,2 ± 0,9	2,3 ± 1,3	NS
APGAR 5 (média ± DP)	4,7 ± 1,3	4,8 ± 1	4,7 ± 1,8	NS
Pontuação de Sarnat (n)				NS
– Encefalopatia leve	0	0	0	NS
– Encefalopatia moderada	10	6	4	NS
– Encefalopatia grave	7	5	2	NS
Hipotermia terapêutica (n)	17	11	6	NS

DP, desvio padrão; EHI, encefalopatia hipóxico-iscêmica.

Tabela 2 Achados do aEEG relacionados ao resultado em pacientes extremamente prematuros e no grupo com EHI

Grupo de pacientes extremamente prematuros	Total (n = 23)	Resultado inicial bom (n = 10)	Resultado inicial ruim (n = 13)	valor de p
Atividade de fundo				
– Traço patológico	9	0	9	0,002
– DLVP	9	1	8	0,029
– Traço patológico ou DLVP	11	1	10	0,003
– DHVP ou contínua	12	9	3	NS
SWC				0,019
– Desenvolvido	0	0	0	
– Imaturo	7	6	1	
– Ausente	16	4	12	
Grupo com EHI	Total (n = 17)	Resultado inicial bom (n = 11)	Resultado inicial ruim (n = 6)	valor de p
<i>Atividade de fundo do aEEG 3-6 horas de vida</i>				NS
– Contínua	11	9	2	NS
– Não contínua	6	2	4	NS
TTNT (média)	12,17	5,36	24,7	0,015
Presença de SWC	11	9	2	NS
Convulsões (n)	6	1	5	0,005
– Convulsões isoladas	0	0	0	NS
– Convulsões repetidas	3	1	2	NS
– Estado de mal epiléptico	3	0	3	0,029
– Convulsão repetida ou estado de mal epiléptico repetido	6	1	5	0,005
– Convulsões clínicas	4	1	3	NS

aEEG, eletroencefalograma de amplitude integrada; DHVP, padrão descontínuo de alta voltagem; DLVP, padrão descontínuo de baixa voltagem; SWC, ciclo do sono-vigília; TTNT, tempo até traço normal.

Tabela 3 Achados na RMI em neonatos com EHI

	Total n (%)	Resultado inicial ruim n (%)	Resultado inicial bom n (%)
<i>Lesão no MPCl</i>			
– Presente	14 (87,5%)	2 (12,5%)	12 (75%)
– Ausente	2 (12,5%)	2 (12,5%)	0 (0%)
<i>Lesão no GBT</i>			
– Ausente	6 (37,5%)	0 (0%)	6 (37,5%)
– Leve	6 (37,5%)	1 (6,25%)	5 (31,25%)
– Moderada	2 (12,5%)	2 (12,5%)	0 (0%)
– Grave	2 (12,5%)	2 (12,5%)	0 (0%)
<i>Lesão na substância branca</i>			
– Ausente	6 (37,5%)	0 (0%)	6 (37,5%)
– Leve	7 (43,75%)	2 (12,5%)	5 (31,25%)
– Moderada	1 (6,25%)	1 (6,25%)	0 (0%)
– Grave	2 (12,5%)	2 (12,5%)	0 (0%)
<i>Lesão na substância cinzenta cortical</i>			
– Ausente	2 (12,5%)	0 (0%)	2 (12,5%)
– Leve	11 (68,75%)	2 (12,5%)	9 (56,25%)
– Moderada	1 (6,25%)	1 (6,25%)	0 (0%)
– Grave	2 (12,5%)	2 (12,5%)	0 (0%)

EHI, encefalopatia hipóxico-isquêmica; RMI, ressonância magnética; MPCl, lesão no membro posterior da cápsula interna; GBT, gânglios da base e tálamo.

mostraram uma sensibilidade de 89% e 70%, especificidade de 80% e 80,7% na atividade de fundo (traço patológico ou DLVP) e inexistência de SWC, respectivamente para a ocorrência de resultado adverso (PIVH grau III/IV, PVL ou óbito). Um estudo de coorte prospectiva recente demonstrou que os neonatos prematuros com lesões cerebrais graves manifestaram atraso nutricional na atividade cíclica do aEEG logo após o nascimento.²¹ Outros estudos também relataram uma correlação significativamente positiva entre o grau de anormalidade do aEEG e as anormalidades na ultrassonografia e o prognóstico de baixo desenvolvimento neurológico.^{22,23}

Em recém-nascidos com EHI, a presença de padrões de convulsão (convulsões repetitivas ou estado de mal epilético) nos traços do aEEG/EEG e TTNT mais longo foi associada a lesões moderadas/graves vistas na RMI e óbito. Estudos anteriores também encontraram uma associação entre as convulsões eletrográficas e a gravidade dos achados na RMI craniana.^{24,25} Uma análise retrospectiva dos dados do aEEG contínuo de recém-nascidos com encefalopatia tratados com hipotermia de corpo inteiro constatou uma associação entre o atraso do aEEG e o aumento preditivo de efeitos adversos precoces com o passar do tempo em recém-nascidos tratados com hipotermia terapêutica.²⁶ Thorensen et al. descreveram que o tempo de recuperação do padrão de fundo normal foi o melhor preditor de resultado ruim aos dois anos de idade em neonatos com asfixia no nascimento.²⁷ Uma metanálise recente mostrou que o aEEG pode ser usado como fator preditivo e ferramenta de diagnóstico em neonatos prematuros, com uma especificidade de 93% e sensibilidade de 84%.²⁸

Mostramos uma boa concordância interobservador das avaliações da RMI; contudo, isso deve ser interpretado com cautela devido ao pequeno tamanho da amostra.

Os pontos fortes deste estudo incluíram uma análise radiográfica independente e cega e o uso de dois canais com relação à interpretação da técnica de EEG em si (aEEG/EEG), pois se sabe que ela aumenta a sensibilidade e a especificidade do método.^{29,30} As limitações do estudo foram o tamanho relativamente pequeno da amostra, a falta de estratificação pelo uso de antiepiléticos, sedação ou outros medicamentos que podem potencialmente influenciar o traço do aEEG e a falta de conhecimento com relação ao tempo de lesão cerebral, principalmente no grupo de pacientes prematuros cuja lesão pode ocorrer após o período de monitoramento por aEEG.

Este estudo confirma que os resultados anteriores são aplicáveis à população estudada e, assim, o aEEG é uma ferramenta válida na UTIN para monitorar esse grupo de neonatos com risco elevado de lesão cerebral.

Conflitos de interesse

Os autores declaram não haver conflitos de interesse.

Referências

1. Blencowe H, Lee AC, Cousens S, Bahalim A, Narwal R, Zhong N, et al. Preterm birth-associated neurodevelopmental impairment estimates at regional and global levels for 2010. *Pediatr Res.* 2013;74:17–34.
2. Lee AC, Kozuki N, Blencowe H, Vos T, Bahalim A, Darmstadt GL, et al. Intrapartum-related neonatal encephalopathy incidence and impairment at regional and global levels for 2010 with trends from 1990. *Pediatr Res.* 2013;74:50–72.
3. Leijser LM, de Bruïne FT, Steggerda SJ, van der Grond J, Walther FJ, van Wezel-Meijler G. Brain imaging findings in very

- preterm infants throughout the neonatal period: part I. Incidences and evolution of lesions, comparison between ultrasound and MRI. *Early Hum Dev.* 2009;85:101–9.
4. Shankaran S, Slovis TL, Bedard MP, Poland RL. Sonographic classification of intracranial hemorrhage. A prognostic indicator of mortality, morbidity, and short-term neurologic outcome. *J Pediatr.* 1982;100:469–75.
 5. Watanabe K, Hayakawa F, Okumura A. Neonatal EEG: a powerful tool in the assessment of brain damage in preterm infants. *Brain Dev.* 1999;21:361–72.
 6. Le Bihannic A, Beauvais K, Busnel A, de Barace C, Furby A. Prognostic value of EEG in very premature newborns. *Arch Dis Child Fetal Neonatal Ed.* 2012;97:F106–9.
 7. Okumura A, Hayakawa F, Kato T, Kuno K, Watanabe K. Developmental outcome and types of chronic-stage EEG abnormalities in preterm infants. *Dev Med Child Neurol.* 2002;44:729–34.
 8. Bowen JR, Paradisis M, Shah D. Decreased aEEG continuity and baseline variability in the first 48 hours of life associated with poor short-term outcome in neonates born before 29 weeks gestation. *Pediatr Res.* 2010;67:538–44.
 9. Chalak LF, Sikes NC, Mason MJ, Kaiser JR. Low-voltage aEEG as predictor of intracranial hemorrhage in preterm infants. *Pediatr Neurol.* 2011;44:364–9.
 10. Soubasi V, Mitsakis K, Sarafidis K, Griva M, Nakas CT, Drossou V. Early abnormal amplitude-integrated electroencephalography (aEEG) is associated with adverse short-term outcome in premature infants. *Eur J Paediatr Neurol.* 2012;16:625–30.
 11. Toso PA, González AJ, Pérez ME, Kattan J, Fabres JG, Tapia JL, et al. Clinical utility of early amplitude integrated EEG in monitoring term newborns at risk of neurological injury. *J Pediatr (Rio J).* 2014;90:143–8.
 12. al Naqeeb N, Edwards AD, Cowan FM, Azzopardi D. Assessment of neonatal encephalopathy by amplitude-integrated electroencephalography. *Pediatrics.* 1999;103:1263–71.
 13. Toet MC, Hellström-Westas L, Groenendaal F, Eken P, de Vries LS. Amplitude integrated EEG 3 and 6 hours after birth in full term neonates with hypoxic-ischaemic encephalopathy. *Arch Dis Child Fetal Neonatal Ed.* 1999;81:F19–23.
 14. Klebermass K, Olischar M, Waldhoer T, Fuiko R, Pollak A, Weninger M. Amplitude-integrated EEG pattern predicts further outcome in preterm infants. *Pediatr Res.* 2011;70:102–8.
 15. Wikström S, Pupp IH, Rosén I, Norman E, Fellman V, Ley D, et al. Early single-channel aEEG/EEG predicts outcome in very preterm infants. *Acta Paediatr.* 2012;101:719–26.
 16. Sarnat HB, Sarnat MS. Neonatal encephalopathy following fetal distress. A clinical and electroencephalographic study. *Arch Neurol.* 1976;33:696–705.
 17. Hellström-Westas L, Rosén I. Continuous brain-function monitoring: state of the art in clinical practice. *Semin Fetal Neonatal Med.* 2006;11:503–11.
 18. Olischar M, Klebermass K, Kuhle S, Hulek M, Kohlhauser C, Rücklinger E, et al. Reference values for amplitude-integrated electroencephalographic activity in preterm infants younger than 30 weeks' gestational age. *Pediatrics.* 2004;113:e61–6.
 19. Mizrahi EM. Acute and chronic effects of seizures in the developing brain: lessons from clinical experience. *Epilepsia.* 1999;40:S42–50, discussion S64–6.
 20. Rutherford M, Ramenghi LA, Edwards AD, Brocklehurst P, Halliday H, Levene M, et al. Assessment of brain tissue injury after moderate hypothermia in neonates with hypoxic-ischaemic encephalopathy: a nested substudy of a randomised controlled trial. *Lancet Neurol.* 2010;9:39–45.
 21. Natalucci G, Rousson V, Bucher HU, Bernet V, Hagmann C, Latal B. Delayed cyclic activity development on early amplitude-integrated EEG in the preterm infant with brain lesions. *Neonatology.* 2013;103:134–40.
 22. Song J, Zhu C, Xu F, Guo J, Zhang Y. Predictive value of early amplitude-integrated electroencephalography for later diagnosed cerebral white matter damage in preterm infants. *Neuropediatrics.* 2014;45:314–20.
 23. Benavente-Fernández I, Lubián-López SP, Jiménez-Gómez G, Lechuga-Sancho AM, Garcia-Alloza M. Low-voltage pattern and absence of sleep-wake cycles are associated with severe hemorrhage and death in very preterm infants. *Eur J Pediatr.* 2015;174:85–90.
 24. Shah DK, Wusthoff CJ, Clarke P, Wyatt JS, Ramaiah SM, Dias RJ, et al. Electrographic seizures are associated with brain injury in newborns undergoing therapeutic hypothermia. *Arch Dis Child Fetal Neonatal Ed.* 2014;99:F219–24.
 25. Glass HC, Nash KB, Bonifacio SL, Barkovich AJ, Ferriero DM, Sullivan JE, et al. Seizures and magnetic resonance imaging-detected brain injury in newborns cooled for hypoxic-ischemic encephalopathy. *J Pediatr.* 2011;159:731–5.e1.
 26. Massaro AN, Tsuchida T, Kadom N, El-Dib M, Glass P, Baumgart S, et al. aEEG evolution during therapeutic hypothermia and prediction of NICU outcome in encephalopathic neonates. *Neonatology.* 2012;102:197–202.
 27. Thoresen M, Hellström-Westas L, Liu X, de Vries LS. Effect of hypothermia on amplitude-integrated electroencephalogram in infants with asphyxia. *Pediatrics.* 2010;126:e131–9.
 28. Lin B, Zhang P, Cheng G, Zhou W, Wang L. Meta-analysis of prognostic tests in neonates over 35-week gestational age with hypoxic-ischemic encephalopathy. *Zhonghua Yi Xue Za Zhi.* 2014;94:115–21.
 29. Lavery S, Shah DK, Hunt RW, Filan PM, Doyle LW, Inder TE. Single versus bihemispheric amplitude-integrated electroencephalography in relation to cerebral injury and outcome in the term encephalopathic infant. *J Paediatr Child Health.* 2008;44:285–90.
 30. Mastrangelo M, Fiocchi I, Fontana P, Gorgone G, Lista G, Belcastro V. Acute neonatal encephalopathy and seizures recurrence: a combined aEEG/EEG study. *Seizure.* 2013;22:703–7.