



---

## RELATO DE CASO

---

# *Traqueobronquite necrotizante: relato de um caso em lactente*

## *Necrotizing tracheobronchitis in an infant*

Jaques Sztajnbock<sup>1</sup>, Aurora P. Waetge<sup>2</sup>, Ana M. U. Escobar<sup>3</sup>, Sandra J. F. E. Grisi<sup>4</sup>

### Resumo

**Objetivo:** Alertar os pediatras emergencistas para uma causa pouco comum de obstrução de vias aéreas em crianças submetidas a ventilação mecânica.

**Métodos:** Os autores relatam um caso de traqueobronquite necrotizante em lactente de 8 meses e discutem a fisiopatologia, diagnóstico e abordagem terapêutica.

**Resultados:** A criança apresentou evolução favorável associada ao diagnóstico precoce e pronta intervenção broncoscópica.

**Conclusões:** Os pediatras emergencistas devem suspeitar de traqueobronquite necrotizante em todas as crianças sob ventilação mecânica que apresentarem o quadro clínico típico caracterizado por obstrução aguda das vias aéreas, hipercapnia, diminuição abrupta da expansibilidade torácica e hiperinsuflação pulmonar, mesmo fora do período neonatal. Essa situação, uma vez reconhecida, constitui indicação precisa de traqueobroncoscopia de urgência.

*J. pediatr. (Rio J.). 1997; 73(5):349-352: traqueobronquite necrotizante, obstrução de vias aéreas, obstrução traqueal, crianças, ventilação mecânica.*

### Abstract

**Objective:** To alert the pediatric emergency physician about an unusual cause of airways obstruction in children undergoing mechanical ventilation.

**Methods:** We report a case of necrotizing tracheobronchitis (NTB) in an 8-month-old boy and discuss the pathophysiology, diagnosis and treatment of this disease.

**Results:** This child presented a good outcome that was related to prompt diagnosis and treatment with bronchoscopic removal of necrotic tissue.

**Conclusions:** The pediatric emergency physician must consider NTB in every children undergoing mechanical ventilation who presents acute episodes of airways obstruction, hypercarbia, lack of chest movement and pulmonary hyperinflation, even out of the perinatal period. This characteristic clinical presentation, when recognized, is an indication for emergency tracheobronchoscopy.

*J. pediatr. (Rio J.). 1997; 73(5):349-352: necrotizing tracheobronchitis, airways obstruction, tracheal obstruction, children, mechanical ventilation.*

### Introdução

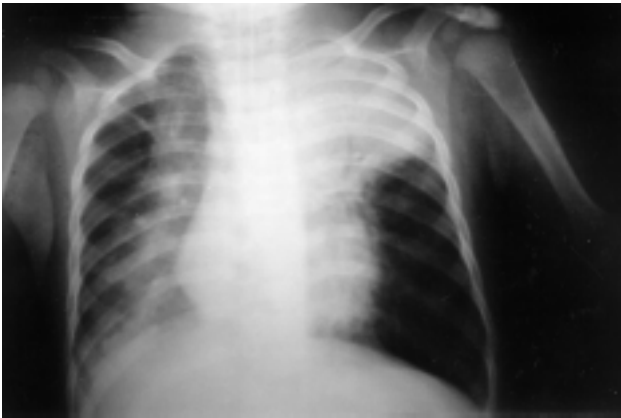A traqueobronquite necrotizante (TBN) é uma causa de obstrução traqueal observada em neonatos sob ventilação mecânica<sup>1-10</sup>. Sua incidência vem aumentando, associada principalmente à ventilação mecânica com poucos casos

descritos em adultos<sup>1</sup> e nenhum caso descrito em crianças após o período neonatal. Dentre os fatores de risco relacionados à TBN, são citados mais comumente umidificação deficiente dos gases respiratórios<sup>2</sup> com inalação de ar seco; temperatura inadequadamente elevada do ar; traumatismo direto da mucosa por altos fluxos dos gases inalados<sup>2</sup> e diminuição da pressão de perfusão arterial da mucosa traqueobrônquica, seja por hipotensão arterial sistêmica, seja por aumento excessivo da pressão média das vias aéreas<sup>3,4,9</sup>. Caracteriza-se clinicamente por obstrução aguda das vias aéreas, hipercapnia, diminuição da expansibilidade torácica e hiperinsuflação pulmonar com apresentação clínica característica<sup>1-10</sup>, que uma vez reconhecida, é indicação precisa de traqueobroncoscopia de emergência<sup>8</sup>. Os autores relatam o primeiro caso descrito em lactentes após o período neonatal e discutem a fisiopatologia, o diagnóstico e abordagem terapêutica.

- 
1. Médico Preceptor da Unidade de Pediatria Clínica do Instituto da Criança do Hospital das Clínicas da Fac. de Medicina da Univ. de São Paulo.
  2. Médica Assistente da Unidade de Pediatria Clínica do Instituto da Criança do Hospital das Clínicas da Faculdade de Medicina da Universidade de São Paulo.
  3. Chefe da Enfermaria de Cuidados Semi-Intensivos e Unidade de Pediatria Clínica do Instituto da Criança do Hospital das Clínicas da Faculdade de Medicina da Universidade de São Paulo.
  4. Diretora do Serviço de Emergência do Instituto da Criança do Hospital das Clínicas da Faculdade de Medicina da Universidade de São Paulo. Enfermaria de Cuidados Semi-Intensivos e Unidade de Pediatria Clínica (PC1) do Instituto da Criança do Hospital das Clínicas da Faculdade de Medicina da Universidade de São Paulo.

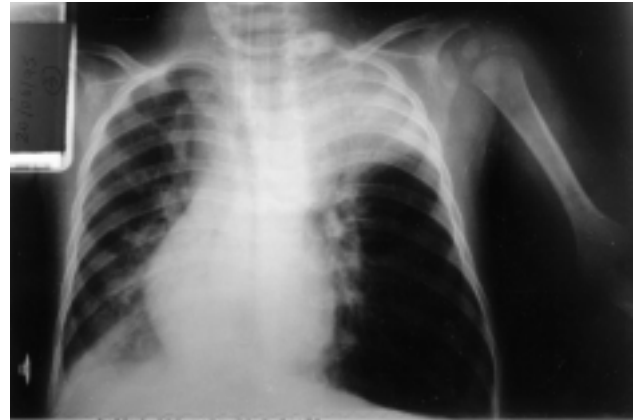### Relato de Caso

Criança de oito meses, sexo masculino, cor branca, procedente de São Paulo, com história de dois dias de tosse, febre e dispnéia progressiva, foi admitida no Instituto da Criança do Hospital das Clínicas da Faculdade de Medicina da Universidade de São Paulo em mau estado geral, gemente, normotérmico, descorado duas em quatro cruzes, taquipnéico, taquicárdico, com dispnéia intensa e estertores crepitantes em hemitórax esquerdo. A radiografia de tórax confirmou condensação em ápice esquerdo (Figura 1).



**Figura 1** - Radiografia de tórax após intubação orotraqueal no primeiro dia de internação, notando-se comprometimento broncopneumônico bilateral com condensação pneumônica em ápice esquerdo

Devido à insuficiência respiratória, o paciente foi intubado por via orotraqueal com cânula siliconizada sem "cuff" 4,0 F e submetido à ventilação mecânica convencional com aparelho da marca Newport e umidificador aquecedor Fisher-Paikel a 33 graus centígrados. Foram introduzidos oxacilina e cloranfenicol. Foi mantido inicialmente com fração inspiratória de  $O_2$  ( $FiO_2$ ) máxima de 50%, pressão inspiratória máxima (PIP) de 25cm  $H_2O$ , em ventilação mandatória intermitente (IMV) com frequência respiratória entre 30 e 50 r/min. e pressão expiratória final positiva (PEEP) 4cm  $H_2O$ . No segundo dia de internação apresentou diminuição súbita da expansibilidade torácica, hipercapnia ( $PaCO_2$  máxima de 219mmHg), hipoxemia e hiperinsuflação pulmonar, à radiografia de tórax, mais acentuada à esquerda, com desvio de mediastino contralateral (Figura 2). Submetido à broncoscopia de urgência, foi diagnosticada traqueobronquite necrotizante. A mucosa traqueobrônquica estava intensamente hiperemiada e sangrante ao toque do aparelho endoscópico, e havia suboclusão de traquéia distal e brônquios principais por crostas. Estas foram removidas com aspirador e pinça de corpo estranho. A criança evoluiu com melhora progressiva, sendo extubada no décimo dia de internação. Recebeu alta hospitalar no vigésimo dia de internação.



**Figura 2** - Radiografia de tórax no segundo dia de internação, notando-se acentuada hiperinsuflação pulmonar à esquerda com desvio contralateral do mediastino

### Discussão

A traqueobronquite necrotizante é uma causa de obstrução traqueal descrita pela primeira vez em 1985 em recém nascidos sob ventilação mecânica. O quadro clínico característico inclui obstrução aguda das vias aéreas, hipercapnia, diminuição da expansibilidade torácica e hiperinsuflação pulmonar.

O processo inflamatório agudo necrotizante acomete extensão variável da mucosa traqueobrônquica, situada distalmente à extremidade da cânula traqueal, causando o desprendimento de restos necróticos da mucosa com subsequente obstrução das vias respiratórias.

A TBN é descrita quase que exclusivamente no período neonatal<sup>5,7,10</sup>, com raros casos ocorrendo em adultos<sup>1</sup> e nenhum caso em lactente fora do período neonatal.

Necrópsias de recém nascidos que foram a óbito em UTI's neonatais mostram uma incidência variável entre 4 e 44%<sup>1</sup>, chegando a 91% quando são analisados somente os casos onde foi previamente utilizada a "jet ventilation" como modo ventilatório<sup>3</sup>.

Múltiplos mecanismos e agentes etiológicos têm sido propostos como causas potenciais das lesões da mucosa na TBN (Figura 3): umidificação deficiente dos gases respiratórios com inalação de ar seco; temperatura inadequadamente elevada do ar; traumatismo direto da mucosa por altos fluxos dos gases inalados e diminuição da pressão de perfusão arterial da mucosa traqueobrônquica, seja por hipotensão arterial sistêmica, seja por aumento excessivo da pressão média das vias aéreas.

No entanto, há poucos estudos avaliando a contribuição individual de cada um desses fatores na patogênese da TBN. Hanson<sup>4</sup>, utilizando modelos animais submetidos à ventilação mecânica com graus variáveis de hipoxemia, hipotensão e parâmetros ventilatórios, demonstrou que a

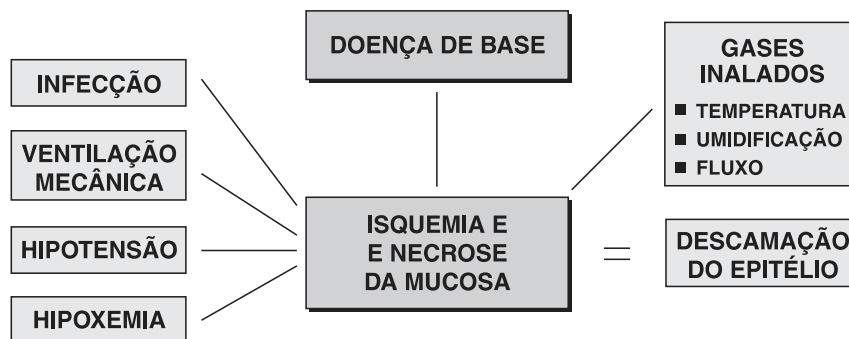


Figura 3 - Fisiopatologia

hipoxemia e a hipotensão arterial foram os fatores que, isoladamente, provocaram as mais significativas alterações histológicas na mucosa respiratória traqueobrônquica, quando comparados aos diferentes parâmetros ventilatórios utilizados. Agentes infecciosos (bacterianos, virais ou fúngicos) parecem ter pouco ou nenhum papel na etiopatogenia da TBN, sendo incomum o seu isolamento<sup>4</sup>.

À exceção da hipoxemia, nenhum outro fator pareceu estar envolvido na gênese da doença neste paciente, o que ocorre com frequência nos casos descritos na literatura médica<sup>7</sup>. A revisão técnica do equipamento utilizado na ventilação mecânica não demonstrou nenhuma irregularidade no funcionamento ou regulagem dos umidificadores aquecidos nem do aparelho de ventilação mecânica.

Apesar do alto nível de PaCO<sub>2</sub> atingido nesta criança, nenhuma complicação clínica atribuível à hipercapnia foi constatada, fato este também relatado por Goldstein e cols<sup>11</sup>.

São descritas duas formas anatômicas distintas de TBN: localizada e difusa. Na forma localizada, o comprometimento da mucosa encontra-se a alguns centímetros da extremidade da cânula traqueal. É a forma na qual a remoção broncoscópica do material necrótico apresenta os melhores resultados, não evoluindo com seqüelas a longo prazo, ainda que um estreitamento temporário da luz traqueal possa ocorrer. É a forma freqüentemente associada à "jet ventilation". Já a forma difusa não apresenta boa resposta à remoção broncoscópica dos debris e associa-se à alta mortalidade<sup>9</sup>, sendo mais freqüentemente descrita em necrópsias.

O diagnóstico e tratamento são feitos pela traqueobroncoscopia de urgência. A biópsia brônquica não é necessária

para o diagnóstico, sendo contra-indicada pelo alto risco de ruptura traqueal durante o exame.

O achado à broncoscopia inclui eritema de mucosa e/ou ulceração no local do tubo endotraqueal e descamação secundária do epitélio respiratório com conseqüente desprendimento de material necrótico e oclusão das vias aéreas.

A imediata remoção por broncoscopia do tecido necrótico, através de fórceps e/ou sucção do material necrótico que obstrui as vias aéreas, é essencial para a sobrevivência, e constitui o tratamento de escolha. Podem ocorrer episódios agudos recorrentes. Nessa situação são necessárias repetidas broncoaspirações para se obter adequada ventilação e clareamento das vias aéreas.

O uso de glicocorticóides, apesar de advogado em alguns casos de lesão térmica inalatória da mucosa traqueal<sup>6</sup>, permanece controverso, já que nenhum estudo controlado comprovou sua eficácia.

A despeito da broncoscopia, a mortalidade da TBN permanece alta. Como a TBN é considerada lesão iatrogênica, atenção especial deve ser dada à prevenção. A incidência pode ser reduzida prevenindo-se danos secundários às vias aéreas através do uso sistemático de material estéril, umidificação e controle da temperatura dos gases inspirados e atenção especial quando da utilização de fluxos altos durante a ventilação mecânica.

A imediata suspeita desta condição, num paciente que apresente quadro súbito de obstrução aguda de vias aéreas, hipercapnia, diminuição abrupta de expansibilidade torácica e hiperinsuflação pulmonar, torna possível a indicação precoce da broncoscopia, que é o único tratamento comprovadamente eficaz.

**Referências bibliográficas**

1. Chechani V, Vasudevan V, Kamholz S. Necrotizing tracheobronchitis: complication of mechanical ventilation in an adult. *Southern Medical Journal* 1991; 84:271-73.
2. Circeo L, Heard S, Griffiths E, Nash G. Overwhelming necrotizing tracheobronchitis due to inadequate humidification during high-frequency jet ventilation. *Chest* 1991; 100: 268-69.
3. Wiswell TE. Ischemic injury and necrotizing tracheobronchitis. *AJDC* 1989; 143:1259-1260.
4. Hanson J, Waldstein G, Hernandez J, Leland L. Necrotizing tracheobronchitis an ischemic lesion. *AJDC* 1988;142: 1094-98.
5. Kiroalani H, Higa T, Perlman M, Friedberg J, Cutz E. Diagnosis and therapy of necrotizing tracheobronchitis in ventilated neonates. *Critical Care Medicine* 1985; 13:792-97.
6. Michael E, Zwillenberg D, Furnari A, Sheppard L, Wolfson P, Robinson NB, et al. Treatment of neonatal necrotizing tracheobronchitis with extracorporeal membrane oxygenation and bronchoscopy. *Journal of Pediatric Surgery* 1988; 123:798-801.
7. Mimouni F, Ballard JL, Ballard, ET, Cotton RT. Necrotizing tracheobronchitis: case report. *Pediatrics* 1986; 77:366-68.
8. Pietsch J, Nagaraj HS, Groff DB, Yacoub UAH, Roberts JP. Necrotizing tracheobronchitis: A new indication for emergency bronchoscopy in the neonate. *Journal of Pediatric Surgery* 1985; 20:391-93.
9. Rubin S, Trevenen C, Mitchell I. Diffuse necrotizing tracheobronchitis: an acute and chronic disease. *Journal of Pediatric Surgery* 1988; 23:476-77.
10. Wilson KS, Carley RB, Ophoven JP, Mammel MC, Boros SJ. Necrotizing tracheobronchitis: a newly recognized cause of acute obstruction in mechanically ventilated neonates. *Laryngoscope* 1987; 97:1017- 1019.
11. Goldstein B, Shannon D, Todres D. Supercarbia in children: clinical course and outcome. *Critical Care Medicine* 1988; 6:166-68.

Endereço para correspondência:

Dr. Jaques Sztajn bok

Alameda Lorena, 1858 - Apto. 31

CEP 01424-002 - São Paulo - SP

Fone: (011) 3064.3933 - Fax: (011) 853.1391