

Pediatric neurotoxocaríasis with concomitant cerebral, cerebellar, and peripheral nervous system involvement: case report and review of the literature

Neurotoxocaríasis infantil com acometimento cerebral, cerebelar e periférico simultâneo: relato de caso e revisão da literatura

Sócrates Salvador¹, Ricardo Ribeiro¹, Maria Isabel Winckler², Lygia Ohlweiler², Rudimar Riesgo²

Resumo

Objetivo: Alertar a comunidade pediátrica às consequências neurológicas da toxocaríasis e descrever o primeiro caso pediátrico de neurotoxocaríasis com acometimento simultâneo do cérebro, cerebelo e sistema nervoso periférico.

Descrição: Relatamos um caso de neurotoxocaríasis em criança do sexo masculino, 5 anos de idade, previamente hígido, com sintomas incomuns e acometimento multifocal dos sistemas nervosos central e periférico. Discutimos o diagnóstico diferencial e fazemos uma breve revisão da literatura. Desde o início da década de 1950, menos de 50 casos de neurotoxocaríasis foram descritos, a maioria em adultos.

Comentários: A toxocaríasis é uma das helmintíases mais comuns em humanos. A neurotoxocaríasis, porém, é uma patologia rara, especialmente na população pediátrica. Embora a toxocaríasis costume seguir um curso autolimitado, sem envolvimento do sistema nervoso central, as manifestações neurológicas podem ser devastadoras quando ocorrem. A neurotoxocaríasis deve fazer parte do diagnóstico diferencial de pacientes pediátricos com sintomas neurológicos atípicos e eosinofilia no líquido. Se diagnosticada e tratada precocemente, é possível evitar as sequelas neurológicas a longo prazo.

J Pediatr (Rio J). 2010;86(6):531-534: Pediatría, sistema nervoso, toxocaríasis.

Introdução

As parasitoses são um problema de saúde pública, sendo que algumas afetam o sistema nervoso central (SNC)¹. A prevalência das helmintíases permanece elevada, apesar de consideráveis avanços no saneamento básico e melhor acesso à terapia anti-helmíntica^{2,3}.

A toxocaríasis (larva migrans), transmitida ao ser humano pela ingestão de ovas de *Toxocara canis* ou, eventualmente, *Toxocara cati*, é uma das helmintíases mais comuns. Esti-

Abstract

Objective: To alert pediatricians to the neurologic consequences of toxocaríasis and to describe the first pediatric case of neurotoxocaríasis with concomitant cerebral, cerebellar and peripheral nervous system involvement.

Description: We report a case of neurotoxocaríasis in a previously healthy 5-year-old boy with unusual symptoms and multi-site involvement of both the central and peripheral nervous system. Differential diagnoses are discussed and the relevant literature is reviewed. Since the early 1950s, fewer than fifty cases have been described, mostly in adult patients.

Comments: Although human toxocaríasis is one of the most common zoonotic helminth infections, neurotoxocaríasis is a rare condition, especially in pediatric patients. Although toxocaríasis usually presents as a self-limiting disease with no central nervous system involvement, when it does occur, it can be devastating. Neurotoxocaríasis should be added to the differential diagnosis of pediatric patients with unusual neurologic symptoms accompanied by high levels of eosinophils in the cerebrospinal fluid. Early diagnosis and treatment can prevent long-term neurologic sequelae.

J Pediatr (Rio J). 2010;86(6):531-534: Pediatrics, nervous system, toxocaríasis.

ma-se que a soroprevalência de infecção por *Toxocara canis* no Brasil seja da ordem de 39% em crianças de 6 meses a 6 anos de idade. São três as formas clínicas principais da toxocaríasis, e a neurotoxocaríasis pode ser incluída na forma sistêmica da doença, a larva migrans visceral^{3,4}.

A neurotoxocaríasis é uma doença rara. Desde 1951, menos de 25 casos foram descritos na população pediátrica³. A infecção do SNC por *Toxocara* costuma ocorrer com um

1. MD. Department of Pediatrics, Child Neurology Unit, Hospital de Clínicas de Porto Alegre (HCPA), Universidade Federal do Rio Grande do Sul (UFRGS), Porto Alegre, RS.

2. MD, PhD. Department of Pediatrics, Child Neurology Unit, HCPA, UFRGS, Porto Alegre, RS.

Não foram declarados conflitos de interesse associados à publicação deste artigo.

Como citar este artigo: Salvador S, Ribeiro R, Winckler MI, Ohlweiler L, Riesgo R. Pediatric neurotoxocaríasis with concomitant cerebral, cerebellar, and peripheral nervous system involvement: case report and review of the literature. *J Pediatr (Rio J)*. 2010;86(6):531-534.

Artigo submetido em 07.06.10, aceito em 30.08.10.

doi:10.2223/JPED.2037

dos seguintes quadros neurológicos: meningite eosinofílica⁵, encefalite/meningoencefalite, encefalite associada a vasculite⁶, aracnoidite com lesão medular⁷, ou mesmo epilepsia⁸. A migração das larvas ao SNC é excepcionalmente rara. Na toxocaríase, a lesão tecidual é induzida pela reação inflamatória ao parasita, não pela infestação em si. As larvas expressam proteínas glicosiladas que induzem uma resposta imunitária por células CD4 Th2, com produção de IgE e interleucina-5, promovendo adesão vascular e diferenciação eosinofílica⁶.

Relatamos um raro quadro clínico de neurotoxocaríase aguda em paciente pediátrico com sintomas atípicos, indicando acometimento simultâneo do SNC, do sistema nervoso periférico (SNP) e do sistema muscular. Nenhum caso semelhante foi encontrado na literatura mediante busca nos bancos de dados LILACS e MEDLINE/PubMed.

Os pais do paciente assinaram termo de consentimento livre e informado autorizando a publicação deste relato.

Relato de caso

Paciente do sexo masculino de 5 anos de idade, previamente hígido, residente em comunidade pobre com condições precárias de higiene e saneamento, refere surgimento de sintomatologia neurológica dois dias antes da hospitalização. O paciente relatava prostração, sonolência e mialgia. Nenhum quadro convulsivo foi observado. O exame neurológico inicial revelou limitação de movimentos, provavelmente secundária à mialgia, e alterações da marcha e do equilíbrio. As impressões clínicas iniciais (miosite ou intoxicação) foram descartadas após exames laboratoriais. No dia seguinte, o paciente evoluiu para franca ataxia, com dificuldades na marcha, equilíbrio e coordenação motora, além de dismetria. Simultaneamente, surgiram sinais de irritação meníngea. Mais tarde, ainda no mesmo dia, foi observada deficiência cognitiva, confusão e

rebaixamento do nível de consciência. O paciente também desenvolvera incontinência urinária e fecal.

Uma tomografia computadorizada de crânio revelou discreta alteração na densidade da região cerebelar, mas nenhum indício incontestável de lesões, cistos, ou larvas. Análise do líquido cefalorraquidiano (LCR) demonstrou aumento da celularidade com predominância de eosinófilos (27% dos leucócitos). O hemograma também revelou leucocitose com 35% de eosinófilos. Tendo em vista a grande probabilidade de meningoencefalite eosinofílica, procedeu-se à sorologia para *Toxocara canis* em amostras de sangue e LCR. Terapia anti-helmíntica com tiabendazol, 50 mg/kg duas vezes ao dia, foi instituída imediatamente. Nesse ínterim, os resultados da análise sorológica revelaram positividade para *Toxocara canis*, com altos títulos nas duas amostras. O exame parasitológico de fezes não demonstrou ovos nem larvas de helmintos.

No 3º dia de tratamento, o paciente recuperou o controle esfinteriano, e começou a apresentar melhora na coordenação motora ampla e no equilíbrio. No 15º dia do tratamento, o paciente já conseguia sentar-se sem apoio.

Ao eletroencefalograma, observou-se sinais de sofrimento cerebral difuso, caracterizado por atividade epileptiforme multifocal moderada (Figura 1). Foi realizada ressonância magnética craniana (sem anormalidades cerebrais ou cerebelares visíveis) e da coluna, a qual demonstrou discreta hipercaptação de contraste nas raízes sacrais inferiores (Figura 2). O estudo eletromiográfico mostrou alterações compatíveis com polineuropatia.

No 25º dia de tratamento, o quadro clínico já havia melhorado consideravelmente. O paciente recebeu alta aproximadamente um mês após a internação. Persistia leve alteração da marcha. Foi prescrito o uso de tiabendazol por mais cinco semanas, além de um plano de reabilitação funcional. Dois

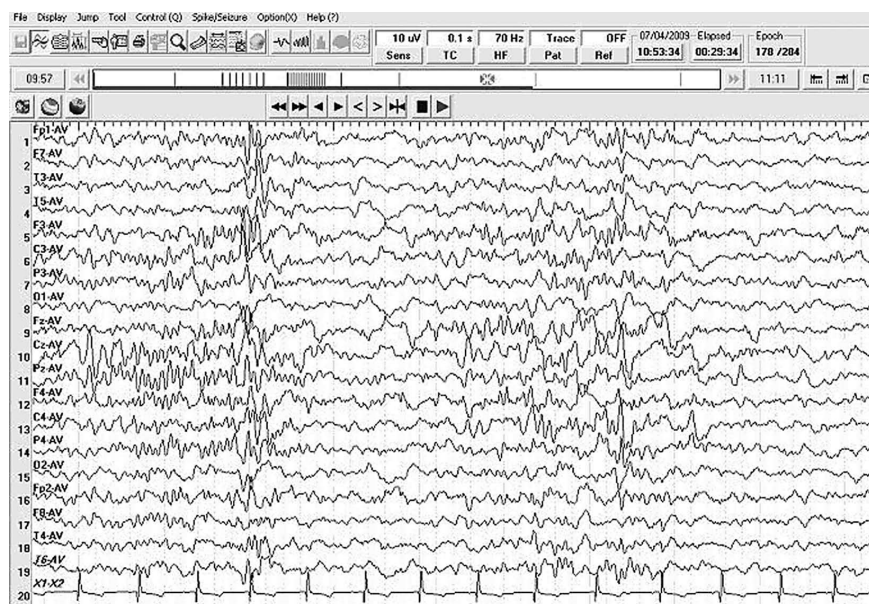


Figura 1 - Eletroencefalograma em sono, visivelmente anormal, com descargas epileptiformes multifocais moderadas

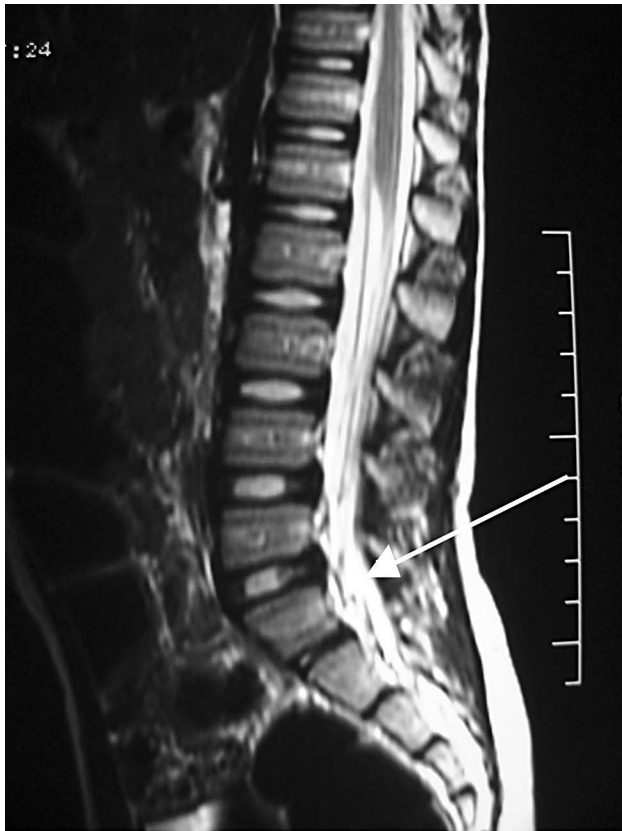

Figura 2 - Ressonância magnética da coluna vertebral, anormal, demonstrando discreta hipercaptação de contraste nas raízes sacrais inferiores

meses após a alta hospitalar, o exame neurológico do paciente não demonstrava qualquer anormalidade.

Discussão

Os nematódeos formam o segundo maior filo do reino animal. A globalização aumentou o risco de infecções parasitárias; a toxocaríase passou a ser um problema de saúde de âmbito global⁸, e é endêmica em várias partes do mundo². Dentre os nematódeos, *Toxocara* é uma das cinco espécies que mais comumente afetam o SNC. Embora a toxocaríase costume ocorrer como uma doença autolimitada sem acometimento do SNC, quando há manifestações neurológicas, estas podem ser devastadoras^{1,2}.

O paciente se encontrava em bom estado de saúde antes da infecção, mas residia em uma comunidade pobre, em casa com vários cães e gatos. Um único cão ou gato infectado é capaz de excretar até um milhão de ovos por dia, e estes sobrevivem no ambiente por vários anos^{2,9}. É possível que nosso paciente tenha sido exposto aos ovos do parasita devido a um quadro de geofagia ou por ingestão de alimentos contaminados.

Não só a toxocaríase com envolvimento do SNC é uma entidade clínica rara, como a meningiomielite eosinofílica também é rara em climas temperados, de acordo com Dauriac-Le Masson et al.¹⁰ É interessante notar que, apesar de

o paciente viver no Brasil, um país tropical, ele procede de uma cidade da Região Sul, cujo clima se assemelha ao das zonas temperadas.

Do início da década de 1950 até 2004, 28 casos de neurotoxocaríase foram descritos na literatura, apenas 14 dos quais em crianças⁴. Um levantamento de 47 casos de neurotoxocaríase encontrou uma idade média de 22 anos no diagnóstico, e quase 60% de pacientes adultos⁵.

A toxocaríase não tem predileção racial e costuma ser mais frequente em pacientes do sexo masculino, como no caso aqui descrito. A fisiopatogenia envolve a infecção acidental do hospedeiro humano, geralmente pela ingestão de ovos transmitidas pelas mãos ou por alimentos contaminados. Há, contudo, um relato de neurotoxocaríase de início súbito em uma mulher de 55 anos após consumo de fígado cru de pato⁹. A migração do verme ao SNC é incomum, e pode produzir uma resposta inflamatória mais exuberante do que aquela induzida pela migração habitual (periférica) do parasita⁵.

Descrevemos um caso de toxocaríase de início súbito com acometimento do SNC e SNP, como em caso previamente relatado¹⁰; nosso paciente, porém, também apresentou disfunção cerebelar concomitante. Não encontramos nenhum relato anterior que descrevesse essa combinação específica de manifestações clínicas.

O acometimento simultâneo do SNC e periférico dificulta o diagnóstico topográfico exato. A neurotoxocaríase também pode cursar com outros sintomas, tais como disfunção cognitiva e retenção urinária, conforme descrito em um paciente de 45 anos¹¹, mas tais sintomas não foram relatados em pacientes pediátricos até o momento.

Neste caso, o envolvimento cerebral foi sugerido pelos achados clínicos de disfunção cognitiva, confusão, flutuação do nível de consciência e letargia, e posteriormente confirmado pelas anormalidades eletroencefalográficas (descargas epileptiformes multifocais). Obviamente, este é um achado inespecífico, mas o eletroencefalograma é um exame altamente sensível para disfunção cerebral. Embora não tenhamos detectado qualquer anormalidade encefálica estrutural através dos exames de neuroimagem, tampouco podemos descartar a possibilidade de disfunção cerebral. Presume-se que os indícios clínicos e eletroencefalográficos de comprometimento da função neurológica bastem para confirmar o acometimento cerebral neste caso em particular. Portanto, achados positivos nos exames de neuroimagem não devem ser considerados o padrão-ouro para confirmação do diagnóstico de toxocaríase cerebral, pelo menos não com base no caso aqui relatado, principalmente em vista da rapidez com que a terapia anti-helmíntica foi instituída (menos de 5 dias após o surgimento dos primeiros sintomas).

O envolvimento do cerebelo, claramente evidenciado por sinais inquestionáveis de déficit cerebelar, foi confirmado pelo achado tomográfico de discreta hipodensidade cerebelar.

Nosso paciente apresentou incontinência urinária e fecal com resposta clínica ao tratamento anti-helmíntico, confirmando acometimento do SNP, o qual raramente é descrito na neurotoxocaríase. Tais manifestações podem passar despercebidas, e acreditamos que ocorram com maior frequência do que os relatos levariam a acreditar³.

A epilepsia é um achado pouco frequente, mas já foi descrita em uma menina de 11 anos com neurotoxocaríase⁸ e em alguns poucos outros relatos de caso³. Nosso paciente não apresentou convulsões, mas seu eletroencefalograma (durante sono) se encontrava muito alterado, com várias descargas epileptiformes multifocais.

O diagnóstico diferencial inclui glioma^{2,5}, abscesso cerebral⁸, encefalomielite disseminada aguda¹² e outras infecções, parasitárias ou não, do SNC⁵.

Há poucos estudos bem delineados e controlados a respeito do tratamento da neurotoxocaríase, muito provavelmente devido à raridade da doença. O albendazol é um dos medicamentos mais utilizados³. Alguns autores alegam que o albendazol é ligeiramente mais eficaz que o tiabendazol, além de ser mais bem tolerado⁵. Contudo, outros medicamentos da classe dos benzimidazóis podem ser empregados, como o mebendazol, o flubendazol ou o próprio tiabendazol. A duração preconizada do tratamento é de 3 a 4 semanas^{2,3}. Nosso paciente apresentou melhora e tornou-se oligossintomático após 5 semanas de tiabendazol, o mesmo medicamento usado em outros relatos de caso semelhantes^{4,12}. A utilidade dos corticoides permanece discutível⁵.

O prognóstico depende do diagnóstico precoce e do tratamento correto, necessários para prevenir superinfecção secundária², e pode ser muito bom em no mínimo 60% dos casos⁵.

Em suma, a neurotoxocaríase deve ser adicionada ao diagnóstico diferencial de pacientes pediátricos com sintomatologia neurológica atípica acompanhada de níveis elevados de eosinófilos no líquido cefalorraquidiano. O diagnóstico precoce e o tratamento adequado podem evitar consequências neurológicas indesejáveis, principalmente nos pacientes mais jovens. De acordo com nossa pesquisa, este é o primeiro relato internacional de neurotoxocaríase infantil com acometimento simultâneo do cérebro, cerebelo e SNP. Nenhum quadro clínico semelhante foi encontrado em nossa busca da literatura.

Agradecimentos

Os autores agradecem ao Dr. José Augusto Bragatti por seu auxílio na análise dos exames eletroencefalográficos.

Referências

1. Lowichik A, Ruff AJ. *Parasitic infections of the central nervous system in children. Part II: Disseminated infections.* *J Child Neurol.* 1995;10:77-87.
2. Walker MD, Zunt JR. *Neuroparasitic infections: nematodes.* *Semin Neurol.* 2005;25:252-61.
3. Finsterer J, Auer H. *Neurotoxocarosis.* *Rev Inst Med Trop Sao Paulo.* 2007;49:279-87.
4. Moreira-Silva SF, Rodrigues MG, Pimenta JL, Gomes CP, Freire LH, Pereira FE. *Toxocaríasis of the central nervous system: with report of two cases.* *Rev Soc Bras Med Trop.* 2004;37:169-74.
5. Eberhardt O, Bialek R, Nägele T, Dichgans J. *Eosinophilic meningomyelitis in toxocaríasis: case report and review of the literature.* *Clin Neurol Neurosurg.* 2005;107:432-8.
6. Mrissa R, Battikh R, Ben Abdelhafidh N, Jemli B, Azzouz O, Zaouali J, et al. *Toxocara canis encephalitis: case report.* *Rev Med Interne.* 2005;26:829-32.
7. Moiyadi A, Mahadevan A, Anandh B, Shivashankar RS, Chickabasavaiah YT, Shankar SK. *Visceral larva migrans presenting as multiple intracranial and intraspinal abscesses.* *Neuropathology.* 2007;27:371-4.
8. Bachli HJ, Minet JC, Gratzl O. *Cerebral toxocaríasis: a possible cause of epileptic seizure in children.* *Childs Nerv Syst.* 2004;20:468-72.
9. Hoffmeister B, Glaeser S, Flick H, Pornschlegel S, Suttrop N, Bergmann F. *Cerebral toxocaríasis after consumption of raw duck liver.* *Am J Trop Med Hyg.* 2007;76:600-2.
10. Dauriac-Le Masson V, Chochon F, Demeret S, Pierrot-Deseilligny C. *Toxocara canis meningomyelitis.* *J Neurol.* 2005;252:1267-8.
11. Scheid, R, Tina Jentzsch R, Schroeter ML. *Cognitive dysfunction, urinary retention, and a lesion in the thalamus--beware of possible toxocaríasis of the central nervous system.* *Clin Neurol Neurosurg.* 2008;110:1054-7.
12. Marx C, Lin J, Masruha MR, Rodrigues MG, da Rocha AJ, Vilanova LC, et al. *Toxocaríasis of the CNS simulating acute disseminated encephalomyelitis.* *Neurology.* 2007;69:806-7.

Correspondência:

Rudimar Riesgo
Av. Juca Batista, 8000/415
CEP 91780-000 - Porto Alegre, RS
Tel.: (51) 3277.8415
Fax: (51) 3333.1590
E-mail: rriesgo@hcpa.ufrgs.br