

Congenital toxoplasmosis from a chronically infected woman with reactivation of retinochoroiditis during pregnancy

Toxoplasmose congênita em filho de mãe cronicamente infectada com reativação de retinocoroidite na gestação

Gláucia M. Q. Andrade¹, Daniel V. Vasconcelos-Santos², Ericka V. M. Carellos³, Roberta M. C. Romanelli⁴, Ricardo W. A. Vitor⁵, Ana C. A. V. Carneiro⁶, Jose N. Januario⁷

Resumo

Objetivo: Apresentar um caso raro de toxoplasmose congênita de uma mãe imunocompetente com infecção crônica que teve reativação da doença ocular durante a gestação.

Descrição: O recém-nascido estava assintomático no nascimento e foi identificado através de triagem neonatal (IgM anti-*Toxoplasma gondii* em sangue seco) entre outros 190 bebês com toxoplasmose congênita durante um período de 7 meses. Sua mãe tinha tido um episódio não tratado de reativação de retinocoroidite toxoplásmica durante a gestação, com títulos de IgG estáveis e resultados negativos para IgM. Os resultados de IgM e IgG no soro do recém-nascido e o teste de imunoblotting para IgG foram positivos, e detectou-se lesões retinocoroideas ativas na periferia da retina. O recém-nascido foi tratado com sulfadiazina, pirimetamina e ácido fólico. Aos 14 meses de vida, a criança permaneceu assintomática, com regressão das lesões retinocoroideas e persistência de IgG.

Comentários: É possível que a triagem neonatal sistemática em áreas com alta prevalência de infecção possa identificar esses casos.

J Pediatr (Rio J). 2010;86(1):85-88: Toxoplasmose congênita, transmissão vertical, triagem neonatal, coriorretinite, gestação.

Abstract

Objective: To report a rare case of congenital toxoplasmosis from an immunocompetent mother with chronic infection who had reactivation of ocular disease during pregnancy.

Description: The newborn was asymptomatic at birth and identified by neonatal screening (IgM anti-*Toxoplasma gondii* in dried blood) among other 190 infants with congenital toxoplasmosis during a 7-month period. His mother had had a non-treated episode of reactivation of toxoplasmic retinochoroiditis during pregnancy, with stable IgG titers and negative IgM results. Results of IgM and IgG in the newborn's serum, as well as IgG immunoblotting were positive and active retinochoroidal lesions were detected in his peripheral retina. The neonate was treated with sulfadiazine, pyrimethamine and folic acid. At 14 months of life, the child remained asymptomatic, with regression of retinochoroidal lesions and persistence of IgG.

Comments: It is possible that systematic neonatal screening in areas with high prevalence of infection may identify these cases.

J Pediatr (Rio J). 2010;86(1):85-88: Congenital toxoplasmosis, vertical transmission, neonatal screening, chorioretinitis, pregnancy.

Introdução

A toxoplasmose congênita resultante da reativação de infecção crônica em gestantes imunocompetentes é considerada rara. Os casos relatados têm sido relacionados a uma possível redução da resposta celular durante a gestação, o que pode interferir com o controle de parasitas e o curso

clínico da infecção materna e, posteriormente, aumentar o risco de transmissão vertical¹⁻³.

O impacto da reinfecção sobre a ocorrência de toxoplasmose congênita humana também é desconhecido. Casos resultantes de reinfecção têm sido relatados⁴, com a detecção

1. PhD. Departamento de Pediatria, Núcleo de Apoio em Pesquisa e Apoio Diagnóstico (NUPAD), Faculdade de Medicina, Universidade Federal de Minas Gerais (UFMG), Belo Horizonte, MG.
2. PhD. NUPAD, Setor de Uveítes, Hospital São Geraldo, Hospital de Clínicas, Faculdade de Medicina, UFMG, Belo Horizonte, MG.
3. MSc. NUPAD, Faculdade de Medicina, UFMG, Belo Horizonte, MG.
4. PhD. NUPAD, Faculdade de Medicina, UFMG, Belo Horizonte, MG.
5. PhD. Departamento de Parasitologia, Instituto de Ciências Biológicas (ICB), UFMG, Belo Horizonte, MG.
6. MSc. Departamento de Parasitologia, ICB, UFMG, Belo Horizonte, MG.
7. MSc. NUPAD, Departamento de Clínica Médica, Faculdade de Medicina, UFMG, Belo Horizonte, MG.

Fonte financiadora: Secretaria do Estado de Saúde de Minas Gerais.

Não foram declarados conflitos de interesse associados à publicação deste artigo.

Como citar este artigo: Andrade GM, Vasconcelos-Santos DV, Carellos EV, Romanelli RM, Vitor RW, Carneiro AC, et al. Congenital toxoplasmosis from a chronically infected woman with reactivation of retinochoroiditis during pregnancy. *J Pediatr (Rio J)*. 2010;86(1):85-88.

Artigo submetido em 08.06.09, aceito em 07.08.09.

doi:10.2223/JPED.1948

de anticorpos IgM e especialmente IgA devido à resposta imune do trato gastrointestinal à ingestão de oocistos⁵⁻⁷. O envolvimento fetal é variável^{4,8}.

Em Minas Gerais, uma triagem neonatal de 146.307 recém-nascidos realizada de novembro de 2006 a maio de 2007 identificou 190 casos de toxoplasmose congênita (prevalência de 1/770 nascidos vivos)⁹. Entre esses casos, havia um bebê cuja mãe estava cronicamente infectada e apresentava quadro clínico e sorológico consistente com reativação de retinocoroidite toxoplásmica durante a gravidez. O objetivo deste artigo é relatar esse caso e revisar a literatura sobre o assunto.

Descrição do caso

Em 2006, uma gestante primípara deu à luz um bebê do sexo masculino de 39 semanas de gestação. Seu peso ao nascer foi de 3.410 g, com comprimento de 50 cm e perímetro cefálico de 37 cm. O exame pediátrico não detectou anormalidades. A mãe relatou um episódio de retinocoroidite toxoplásmica no olho esquerdo 10 anos antes da gestação. A paciente mencionou que os testes sorológicos foram consistentes com o diagnóstico e que o tratamento consistiu de medicação antiparasitária padrão, além de corticóide oral e tópico. Ela não apresentava imunodeficiência aparente nem usava medicação imunossupressora. Na 24ª semana de gestação, a mãe teve reativação da retinocoroidite no olho esquerdo, com diminuição da visão e lesão satélite na borda

de uma cicatriz perimacular pigmentada. Ela foi então tratada somente com corticóides tópicos. A triagem sorológica para toxoplasmose na 25ª e na 28ª semanas mostrou níveis baixos e estáveis dos anticorpos IgG e ausência dos anticorpos IgM (Tabela 1). Na 25ª semana, os testes de HIV tiveram resultados negativos. Dez dias após o nascimento, como parte de um projeto de pesquisa sobre triagem neonatal, uma amostra de sangue seco do bebê apresentou resultado positivo para anticorpos IgM anti-*Toxoplasma gondii*. Testes sorológicos confirmatórios para toxoplasmose do bebê apresentaram resultados positivos para IgG e IgM (Tabela 1). O exame clínico revelou esplenomegalia, e a ultrassonografia transfontanela e a avaliação auditiva apresentaram resultados normais. Um mês após o nascimento, o exame oftalmológico do bebê revelou múltiplas lesões retinocoroideas ativas na periferia da retina dos dois olhos. Duas semanas mais tarde, a mãe teve uma leve redução da visão e *floaters* no olho direito, e o exame detectou retinocoroidite toxoplásmica ativa na periferia superior do olho direito. O olho esquerdo apresentava uma grande cicatriz perimacular pigmentada. Inicialmente, a mãe foi tratada somente com esteróide tópico e midriático. Contudo, a visão ficou ainda mais prejudicada no olho direito, exigindo tratamento clássico (sulfadiazina, pirimetamina e ácido fólico) com prednisona oral (1 mg/kg). A lesão finalmente cicatrizou, com recuperação da acuidade visual, mas 1 ano mais tarde, desenvolveu redução da visão no olho esquerdo, com neovascularização coroideana nas bordas da antiga cicatriz perimacular do olho esquerdo (Figura 1).

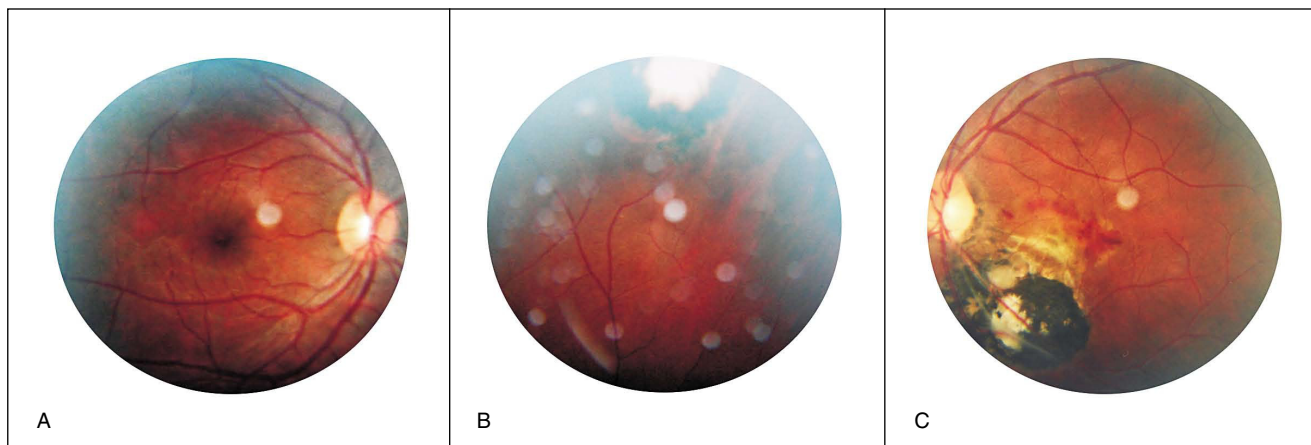
Tabela 1 - Resultados dos testes sorológicos para confirmar toxoplasmose na mãe e na criança

Datas	Método	Anticorpos		
		IgG	IgM	IgA
DUM da mãe - 16/03/06				
01/08/06	Quimioluminescência	52,7 UI/mL (positivo ≥ 8,0)	Negativo	NR
25/08/06	Quimioluminescência	44,2 UI/mL (positivo ≥ 8,0)	Negativo	NR
05/12/06	ELFA-VIDAS	> 300 UI/mL (positiva ≥ 8,0)	Negativo	NR
DN da criança - 11/11/06				
21/11/06	ELISA*	NR	0,333 (positivo)	NR
05/12/06	ELFA-VIDAS	54 UI/mL (positivo ≥ 8,0)	4,48 (positivo ≥ 0,75)	
05/12/06	ELISA†			17,3 (positivo ≥ 5,0)
24/01/07	ELFA-VIDAS	>300 UI/mL (positivo ≥ 8,0)	5,39 (positivo ≥ 0,75)	
24/01/07	ELISA†			9,0 (positivo ≥ 5,0)
12/02/08	ELFA-VIDAS	> 300 UI/mL (positivo ≥ 8,0)	Negativo	NR

DN = data de nascimento; ELFA-VIDAS = *enzyme-linked fluorescent assay-vitek immunodiagnostic assay system*; ELISA = *enzyme-linked immune sorbent assay*; NR = não realizado; DUM = data da última menstruação.

* Q-PREVEN TOXO IgM kit (Symbiosis Diagnóstica Ltda, Leme, Brasil)[®] – amostra de sangue seco.

† ETI-TOXOK-A reverse PLUS kit (Diasorin Biomédica, Sallugia, Itália).



A = Pólo posterior do olho direito normal.

B = Periferia superior do olho direito, mostrando a cicatriz retinocoroideana com atrofia central e bordas pigmentadas.

C = Pólo posterior do olho esquerdo, mostrando uma cicatriz retinocoroideana grande e predominantemente pigmentada envolvendo a mácula. Hemorragias da retina são percebidas na borda superior da lesão, indicando presença de uma membrana neovascular coroideana.

Figura 1 - Fotografias coloridas de fundo do olho da mãe 14 meses após dar à luz o bebê com toxoplasmose congênita; a paciente havia sido tratada para retinocoroidite toxoplásmica recorrente no olho esquerdo 12 meses antes

Apesar dos resultados sorológicos positivos (IgM e IgG), os soros coletados da mãe e do bebê (1 e 2 meses após o parto) também foram analisados através do teste de *immunoblotting* como descrito por Gavinet et al.⁶. Os anticorpos IgG do recém-nascido reconheceram três proteínas do *T. gondii* (87 kDa, 54-58 kDa e 31-33 kDa), as quais não foram reconhecidas pela mãe, confirmando infecção do bebê.

Duas amostras de sangue do bebê (coletadas 5 e 8 semanas após o parto) também foram testadas através de reação em cadeia de polimerase (PCR) tendo como alvo o gene B1 de *T. gondii* como descrito por Vidigal et al.¹⁰, com resultados negativos. O sangue das mesmas amostras também foi inoculado em camundongos Swiss-Webster. Os animais foram avaliados diariamente, tendo seu fluido peritoneal analisado em microscópio para taquizoítos, sendo sacrificados após 30 dias. Um teste sorológico para *T. gondii* foi realizado, e o cérebro foi examinado para detecção de cistos teciduais. Esses testes também deram resultados negativos.

A criança foi tratada com sulfadiazina, pirimetamina e ácido fólico por 12 meses⁵ e, atualmente, está sendo acompanhada e encontra-se sem sequelas oftalmológicas, auditivas ou neurológicas.

Discussão

Apresentamos um caso de uma mulher com infecção crônica que apresentou quadro clínico e sorológico consistente com reativação de retinocoroidite toxoplásmica no olho esquerdo durante a gestação e transmitiu a doença para seu bebê. A mulher relatou um primeiro episódio de toxoplasmose ocular tratado 10 anos antes da concepção, e os resultados dos exames sorológicos durante a gestação mostraram somente baixos níveis de IgG, sem anticorpos IgM. A infecção congênita foi confirmada através de testes sorológicos (Tabela 1), assim como por *immunoblotting* comparativo.

Em gestantes imunocompetentes, somente a infecção primária por *T. gondii* é considerada como um risco significativo de transmissão vertical^{5,11}, embora essa infecção primária possa ser adquirida logo antes da concepção^{3,12}. A toxoplasmose congênita resultante de gestantes imunocompetentes cronicamente infectadas é considerada rara^{2,10-12}, sendo atribuída tanto a reinfecção quanto a reativação^{3,5,13}.

A reinfecção é acompanhada por uma reação imune intensa, frequentemente manifestada pela elevação dos níveis de IgG e pelo aparecimento de anticorpos IgM. Em uma gestante imunocompetente com perfil sorológico de infecção latente (sem anticorpos IgM e IgA, e níveis baixos de IgG), os indicadores de toxoplasmose aguda (presença de IgM e/ou IgA e altos níveis de IgG) sugerem reinfecção, o que poderia resultar em transmissão para o feto⁶. Gavinet et al.⁶ relataram um caso de infecção congênita de uma mãe imunocompetente no qual a investigação sorológica precoce durante a gestação sugeriu uma infecção crônica por *T. gondii*. Exames sorológicos sequenciais mostraram o surgimento de IgM e IGA e um aumento nos títulos dos anticorpos IgG, sugerindo uma possível reinfecção.

Duas outras publicações relataram casos de toxoplasmose transmitida por mães cronicamente infectadas e com a infecção congênita diagnosticada precocemente no período neonatal^{7,8}. A análise retrospectiva das amostras de sangue materno indicaram que em ambos os casos houve um aumento dos títulos sorológicos de anticorpos IgG e surgimento de anticorpos IgA. O sistema imune da mãe não estava comprometido em nenhum dos casos, e também não houve evidência de reativação durante a gestação; portanto, a reinfecção foi a explicação mais provável. Silveira et al.² descreveram um caso de toxoplasmose congênita diagnosticado através de uma triagem de rotina, no qual a mãe havia sido infectada 20 anos antes da gravidez. Eles sugeriram a possibilidade de reinfecção pela mesma cepa ou por uma cepa diferente

do parasita. A reinfecção pode ser associada com a exposição a um grande número de parasitas, a uma cepa mais virulenta ou a um parasita de genótipo diferente. Lebas et al.⁴ relataram um caso grave de toxoplasmose congênita em uma mulher infectada antes da gravidez e sugeriram que ela pode ter sido infectada por uma cepa diferente do parasita. Animais cronicamente infectados experimentalmente podem gerar prole com infecção congênita quando são reinfetados com cepas diferentes do parasita¹⁴. Recentemente, infecções naturalmente mistas, resultantes de exposição coincidente ou sequencial a parasitas de diferentes genótipos foram observados em humanos¹⁵, embora ainda não esteja claro se a proteção causada pela infecção primária é genótipo-específica.

No presente relato, a mãe era imunocompetente e não apresentava evidências sorológicas de ter adquirido a infecção recentemente ou de reinfecção. O histórico clínico e o exame oftalmológico foram consistentes com reativação de retinocoroidite durante a gestação, mas a reinfecção não pode ser excluída definitivamente. A reativação da retinocoroidite é mais comum durante a gestação¹, porém geralmente é considerada como sendo um processo localizado, sem implicações sistêmicas e com um baixo risco de infecção fetal¹. As gestantes imunodeficientes, especialmente aquelas infectadas pelo vírus da imunodeficiência humana (HIV), têm um risco maior de reativação durante a gestação (aproximadamente 1%), principalmente em estágios avançados da doença¹², sendo que o risco estimado de envolvimento fetal varia entre 2 e 5%^{3,5}. Os episódios de reativação estão correlacionados com títulos de IgG sérico estáveis ou aumentados, mas os anticorpos IgM invariavelmente não são detectados, como observado em nosso caso. Interessantemente, nossa paciente também teve um episódio de retinocoroidite ativa no olho esquerdo 6 semanas após o parto. Um ano mais tarde, ela desenvolveu neovascularização coroideana nas bordas da cicatriz perimacular no olho direito.

Nas áreas de alta prevalência de toxoplasmose, a triagem neonatal sistemática pode identificar crianças com toxoplasmose congênita causada por reinfecção e reativação durante a gestação, possivelmente indicando que tais eventos podem ter sido subestimados. Isso pode influenciar a decisão de tratar a doença ocular reativada em gestantes. Alertamos para a necessidade de educação preventiva no início do atendimento pré-natal, incluindo o monitoramento de sintomas oculares se as pacientes forem suscetíveis ou não.

Agradecimentos

À Dra. Edilaine Fernandes pela contribuição referente a parte dos dados oftalmológicos.

Ao Grupo Brasileiro de Toxoplasmose Congênita da UFMG (GBTC-UFMG): Daniel Vitor Vasconcelos-Santos, MD, PhD. Danuza O. Machado Azevedo, MD, PhD. Wesley R. Campos, MD, PhD. Fernando Oréfice, MD, PhD. Gláucia M. Queiroz-Andrade, MD, PhD. Ericka V. Machado Carellos, MD, MSc. Roberta M. Castro Romanelli, MD, PhD. José Nélio Januário, MD, MSc. Luciana Macedo Resende, MSc. Olindo Assis Martins-Filho, MSc, PhD. Ana Carolina de Aguiar Vasconcelos

Carneiro, MSc. Ricardo W. Almeida Vitor, MSc, PhD. Waleska Teixeira Caiaffa, MPH, PhD.

Referências

- Garweg JG, Scherrer J, Wallon M, Kodjikian L, Peyron F. *Reactivation of ocular toxoplasmosis during pregnancy*. BJOG. 2005;112:241-2.
- Silveira CAM, Ferreira R, Muccioli C, Nussenblatt R, Belfort-Jr R. *Toxoplasmosis transmitted to a newborn from the mother infected 20 years earlier*. Am J Ophthalmol. 2003; 136:370-1.
- Desmonts G, Couvreur J, Thulliez P. [*Congenital toxoplasmosis. 5 cases of mother-to-child transmission of pre-pregnancy infection*]. Presse Med. 1990;19:1445-9.
- Lebas F, Ducrocq S, Mucignat V, Paris L, Mégier P, Baudon JJ, et al. *Congenital toxoplasmosis: a new case of infection during pregnancy in a previously immunized and immunocompetent woman*. Arch Pediatr. 2004;11:926-8.
- Remington JS, McLeod R, Thulliez P, Desmonts G. *Toxoplasmosis*. In: Remington JS, Klein JO, Wilson CB, Baker CJ, editors. *Infectious Diseases of the Fetus and Newborn Infant*. 6th ed. Philadelphia: Elsevier Saunders; 2006. p. 947-1091.
- Gavinet MF, Robert F, Firtion G, Delouvrier E, Hennequin C, Maurin JR, et al. *Congenital toxoplasmosis due to maternal reinfection during pregnancy*. J Clin Microbiol. 1997; 35:1276-7.
- Hennequin C, Dureau P, N'Guyen L, Thulliez P, Gagelin B, Dufier JL. *Congenital toxoplasmosis acquired from an immune woman*. Pediatr Infect Dis J. 1997; 16:75-6.
- Kodjikian L, Hoigne I, Adam O, Jacquier P, Aebi-Ochsner C, Aebi C, et al. *Vertical transmission of toxoplasmosis from a chronically infected immunocompetent woman*. Pediatr Infect Dis J. 2004;23:272-4.
- Vasconcelos-Santos DV, Azevedo DOM, Campos WR, Oréfice F, Queiroz-Andrade GM, Carellos EVM et al. *Congenital toxoplasmosis in southeastern Brazil: results of early ophthalmologic examination of a large cohort of neonates*. Ophthalmology. 2009; 116:2199-205.
- Vidigal P, Santos DV, Castro F, Couto JC, Vitor RN, Brasileiro-Filho G. *Prenatal toxoplasmosis diagnosis from amniotic fluid by PCR*. Rev Soc Bras Med Trop. 2002;35:1-6.
- Couvreur J. *Le problème de la toxoplasmose congénitale: l'évolution sur quatre décennies*. Presse Me. 1999;28:753-7.
- Vogel N, Kirisits M, Michael E, al. E. *Congenital toxoplasmosis transmitted from an immunologically competent mother infected before conception*. Clin Infect Dis. 1996;23:1055-60.
- European collaborative study and research, network on congenital toxoplasmosis. *Low incidence of congenital toxoplasmosis in children born to women infected with human immunodeficiency virus*. Eur J Obstet Gynecol Reprod Biology. 1996; 68:93-6.
- Araujo F, Slifer T, Kim S. *Chronic infection with Toxoplasma gondii does not prevent acute disease or colonization of the brain with tissue cysts following reinfection with different strains of the parasite*. J Parasitol. 1997;83:521-2.
- Elbez-Rubinstein A, Ajzenberg D, Dardé ML, Cohen R, Dumètre A, Yera H, et al. *Congenital toxoplasmosis and reinfection during pregnancy: case report, strain characterization, experimental model of reinfection, and review*. J Infect Dis. 2009;199:280-285.

Correspondência:

Gláucia M. Queiroz Andrade
Rua Teodomiro Cruz,150 - Bairro Novo São Lucas
CEP 30240-530 - Belo Horizonte, MG
Tel.: (31) 3283.2448
Fax: (31) 3283.2448
E-mail: qandrade.bh@terra.com.br