

Infants choking following blind finger sweep

Engasgamento em bebês após busca às cegas com os dedos

Hasan A. Abder-Rahman*

Resumo

Objetivo: Em situações estressantes, as pessoas geralmente usam os dedos para retirar corpos estranhos de faringe da boca. Este artigo relata três casos de óbito de bebês após o uso dessa técnica.

Método: Um total de 26 casos de engasgamento causado por aspiração de corpos estranhos nas vias respiratórias superiores e inferiores envolvendo crianças menores de 11 anos submetidas a autópsia no Departamento de Medicina Forense da Universidade da Jordânia entre 1996 e 2006 foram revisados.

Resultados: O uso de busca às cegas com os dedos para retirar corpos estranhos de faringe foi relatado em três bebês durante o choro. Todas as crianças eram menores de 1 ano e haviam se engasgado com grãos-de-bico, uma bola de gude e um lápis curto. A diversidade, o tamanho, a forma, e a maciez da superfície são as principais características que fazem com que esses corpos estranhos sejam mais difíceis de ser removidos com os dedos e facilitam sua entrada via respiratória.

Conclusão: Esses casos mostraram que a busca às cegas com os dedos na boca de bebês durante o choro não é somente uma manobra perigosa, mas também pode ser fatal.

J Pediatr (Rio J). 2009;85(3):273-275: Engasgamento, bebê, óbito.

Introdução

Mais de 90% das mortes causadas por aspiração de corpo estranho em crianças ocorrem em indivíduos menores de 5 anos, e a maioria desses casos afeta crianças menores de 1 ano. Portanto, brinquedos, balões, pequenos objetos e comida podem causar a aspiração de corpos estranhos e ser responsável por um número significativo de mortes que poderiam ser evitadas na infância¹⁻⁴.

Um corpo estranho que causa a obstrução da laringe geralmente é retirado através de tosse, tapas nas costas, compressões no peito ou no abdômen¹. A falha dessas técnicas deveria levar a tentativas de remoção dos objetos através da manobra de busca com os dedos somente quando a criança está inconsciente e o objeto é visível^{1,5-7}. Leigos,

Abstract

Objective: In stressful situations, people usually use finger sweep to remove pharyngeal foreign bodies from the mouth. This article reports on three cases of death of infants following the use of this technique.

Method: A total of 26 cases of choking caused by foreign bodies aspiration in the upper and lower respiratory passages involving children younger than 11 years of age autopsied at the Forensic Department of University of Jordan between 1996 and 2006 were reviewed.

Results: Blind finger sweep to remove pharyngeal foreign bodies were reported in three crying infants. All of these cases were younger than 1 year of age and choked on a chickpea, a marble and a short pencil. Diversity, size, shape and smoothness of the surface are the main characteristics that render the foreign bodies less easily caught by fingers and make them easily enter the respiratory passage.

Conclusion: These cases showed that blind finger sweep in crying infants is not only dangerous but can be a fatal maneuver.

J Pediatr (Rio J). 2009;85(3):273-275: Choking, infant, death.

como pais preocupados, podem acabar usando essa técnica para retirar corpos estranhos de faringe da boca de bebês. Nenhum estudo relatou o mecanismo da morte devido ao uso de busca com os dedos para salvar uma criança de engasgamento, e somente quatro relatos de caso documentaram danos à boca da vítima ou mordidas nos dedos do pessoa que presta socorro⁶.

Portanto, o objetivo deste estudo é descrever a manobra com os dedos e sua relação com o mecanismo de engasgamento entre bebês e crianças pequenas com base em dados sobre fatalidades causadas por engasgamento disponíveis no Departamento de Medicina Forense da Universidade da Jordânia.

* PhD, JMC. Forensic Medicine and Pathology Department, Faculty of Medicine, University of Jordan, Amman, Jordânia.

Não foram declarados conflitos de interesse associados à publicação deste artigo.

Como citar este artigo: Abder-Rahman HA. Infants choking following blind finger sweep. *J Pediatr (Rio J)*. 2009;85(3):273-275.

Artigo submetido em 10.10.08, aceito em 21.01.09.

doi: 10.2223/JPED.1892

Métodos

A população do estudo incluiu todas as crianças que morreram por engasgamento de corpos estranhos entre 1996 e 2006 e que foram submetidas a autópsia no Departamento de Medicina Forense da Universidade da Jordânia. Os detalhes das circunstâncias de cada caso foram fornecidos pelo promotor de justiça e por parentes próximos e foram usados para a compreensão da causa, da forma e do tipo de morte. Os dados referentes aos casos de engasgamento incluíram idade, sexo, local de residência da criança, hora do incidente, tipo de corpo estranho, circunstâncias do incidente, medidas de ressuscitação, além de dados detalhados de autópsia com relação ao tipo, ao número e à localização anatômica do corpo estranho.

Resultados

Uma pesquisa referente aos relatórios de autópsia de casos de engasgamento por corpos estranhos que obstruíram a via respiratória revelou 26 casos entre crianças com idade ≤ 11 anos. Dezesesseis (61,5%) delas eram crianças e bebês com menos de 2 anos de idade. A maioria das vítimas de engasgamento eram meninos, e a razão entre meninos e meninas foi de 1,6:1. O engasgamento por comida ocorreu em 17 (65,4%) casos, e nove (34,6%) casos ocorreram devido a outros tipos de materiais. O período do engasgamento em todos os casos ocorreu entre 10 e 19 horas, com 69,2% dos casos ocorrendo entre 10 e 15 horas. Em geral, as comidas que causaram obstrução tinham consistência sólida, eram redondas ou ovais, de tamanho moderado e com superfície macia como, por exemplo, pedaços de comida sem casca e sementes de frutas ou vegetais comestíveis. Os itens não-comestíveis, em sua maioria, eram feitos de borracha ou plástico e tinham superfícies macias, além de alguns poucos casos de engasgamento por bola de gude e pedaços de metais ou plástico.

Os dados coletados foram comparados com outras fontes de dados para identificar o comportamento específico que causa o engasgamento. Circunstâncias claras de lesão que causaram episódio agudo de engasgamento devido ao uso dos dedos foram relatadas em três casos. Todos esses casos envolveram bebês menores de 1 ano. Eles constituíram (três de oito) 37,5% dos casos nessa faixa etária. A seguir, apresentamos uma descrição detalhada dos casos.

Caso nº 1

Um bebê de 12 meses do sexo masculino colocou alguns grãos-de-bico na boca e teve um ataque de tosse. O pai da criança bateu nas costas do bebê e conseguiu fazer com que ele devolvesse alguns grãos-de-bico. Contudo, o bebê começou a chorar. Então, o pai inseriu seu dedo na boca do bebê, e alguns grãos-de-bico foram retirados. A situação piorou repentinamente, e o bebê foi a óbito em casa. Na autópsia, um grão-de-bico relativamente grande foi encontrado dentro do terço inferior da traqueia. No estômago, havia materiais semissólidos com alguns grãos-de-bico intactos.

Caso nº 2

Uma menina de 7 anos de idade estava tomando conta de seu irmão de apenas 27 dias. A mãe das crianças ouviu o bebê chorando e correu em sua direção. Então, viu a menina colocando os dedos na boca do bebê. O bebê parou de chorar repentinamente e seu corpo ficou azulado. Ele chegou sem vida ao hospital. A autópsia revelou uma bola de gude de tamanho normal (5/8 polegadas de diâmetro) dentro da laringe logo acima das cordas vocais. Múltiplas áreas eritematosas e numerosas hemorragias petequiais relacionadas foram vistas na parte interna das bochechas, na faringe e na epiglote.

Caso nº 3

A mãe tentou abrir a boca de seu filho de 11 meses para retirar um pequeno lápis. A criança resistiu e começou a chorar. Então, engasgou-se e teve dificuldade para respirar. O bebê foi levado a uma emergência pediátrica próxima, onde foi detectado estado cianótico, irritável, com pulso palpável de 40 batimentos/minuto. Houve tentativa de intubação na emergência, mas as tentativas falharam. Um exame de raio-X revelou material radiopaco dentro da traqueia (Figura 1). O bebê foi levado à sala de cirurgia para uma traqueostomia de emergência, depois da qual sofreu parada cardíaca e foi declarado o óbito. Na autópsia, um lápis de 5 cm de comprimento e 7 mm de diâmetro foi encontrado na região subglótica dentro da traqueia alcançando a bifurcação da traqueia, com a ponta voltada para cima e a parte de metal e borracha para baixo.

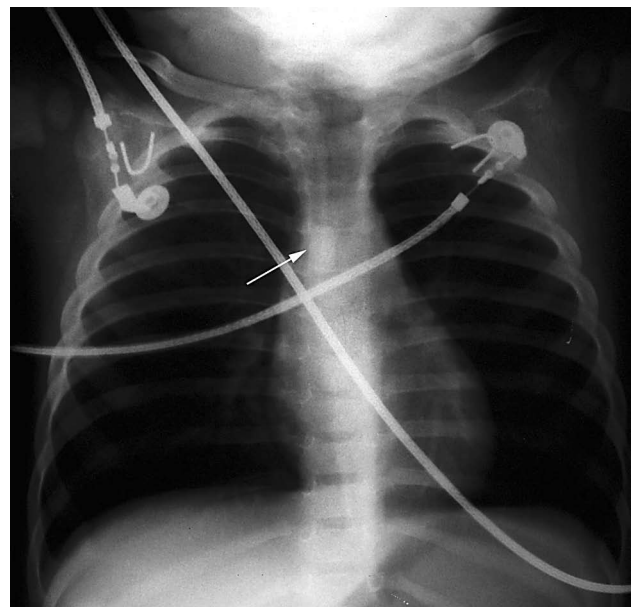


Figura 1 - Raio-X mostrando a parte radiopaca do lápis dentro da traqueia

Discussão

O engasgamento por corpos estranhos é uma condição extremamente urgente. Necessita de interferência imediata de pessoa próxima^{7,8}. Contudo, uma interferência inapropriada é muito perigosa devido ao risco relativamente alto de morte por engasgamento⁹.

A ocorrência de um sinal alarmante de engasgamento como um ataque de tosse (caso nº 1) pode levar pais surpresos e nervosos a fazer qualquer coisa para salvar o bebê. A busca com os dedos é uma das manobras utilizadas por pais em um comportamento natural automático como uma reação ao perigo.

A retirada de corpos estranhos da boca de um bebê usando a busca às cegas com os dedos não é somente uma manobra perigosa, como relatado previamente^{8,10,11}, mas, de acordo com este estudo, pode ser fatal. O presente estudo ressalta a importância dos seguintes fatores para a causa do óbito: idade da criança afetada, nível de consciência, ocorrência de choro e características dos corpos estranhos.

Todos os casos são de crianças menores de 1 ano. A prevalência do uso de busca com os dedos nessa faixa etária pode ser causada pela supervisão constante dos bebês por seus pais, que facilmente percebem qualquer mudança repentina na respiração das crianças. Além disso, bebês conscientes estão mais propensos a sofrer interferências e podem ser dominados mais facilmente do que crianças mais velhas porque seus corpos são relativamente fracos.

Os objetos aspirados nestes casos eram parecidos com outros objetos causadores de engasgamento relatados na literatura¹⁻⁴. Eram objetos macios de tamanho relativamente pequeno e forma oval ou redonda (casos nº 1 e 2). Além disso, a busca com os dedos pode tornar quaisquer outros objetos bastante perigosos, como no caso nº 3, em que um pedaço de lápis foi empurrado profundamente para dentro da traqueia. A multiplicidade de corpos estranhos, como no caso nº 1, contribui para a incerteza da pessoa que presta socorro sobre o número de objetos que estão dentro da boca. Os critérios previamente mencionados nos casos nº 1 e 2 fazem com que objetos aspirados sejam mais dificilmente retirados pelos dedos e facilitam sua entrada na via respiratória.

O choro pode aumentar o risco de engasgamento por corpos estranhos em bebês e crianças. Isso pode estar relacionado com a abertura ampla da laringe pelo choro. O choro em bebês menores de 1 ano, como pode ser presumido com base neste estudo, pode ser causado pela tentativa dos cuidadores assustados de retirar os corpos estranhos da boca.

A busca às cegas com os dedos em bebês conscientes é uma manobra perigosa e fatal. É difícil imaginar que um lápis de 5 cm de comprimento entre na via respiratória de uma criança de 11 meses sem ser empurrado pelo uso dos dedos. Isso também se aplica ao caso nº 2 envolvendo um bebê recém-nascido. Dessa forma, qualquer objeto pode ser empurrado para dentro da laringe e pode ter consequências

fatal se a manobra com os dedos for empregada. Os movimentos descoordenados e o choro do bebê podem contribuir para esse desfecho. Concordamos com a recomendação de outros autores de manter o uso da busca com os dedos restrito a objetos que podem ser vistos e somente em casos de crianças inconscientes e sem reação^{1,5,6}.

Finalmente, os casos aqui relatados mostraram a necessidade de treinamento na área da saúde para que seja possível lidar de maneira segura com casos em que haja possibilidade de morte. Esse treinamento deve ser especialmente direcionado aos cuidadores de crianças.

Referências

1. American Heart Association. 2005 American Heart Association (AHA) guidelines for cardiopulmonary resuscitation (CPR) and emergency cardiovascular care (ECC) of pediatric and neonatal patients: pediatric basic life support. *Pediatrics*. 2006;117:e989-1004.
2. Rovin JD, Rodgers BM. *Pediatric foreign body aspiration*. *Pediatr Rev*. 2000;21:86-90.
3. Enwo ON, Wright M. *Sausage asphyxia*. *Int J Clin Pract*. 2001;55:723-4.
4. Abdel-Rahman HA. *Fatal suffocation by rubber balloons in children: mechanism and prevention*. *Forensic Sci Int*. 2000;108:97-105.
5. Australian Resuscitation Council. *Airway: Australian Resuscitation Council Guideline 2006*. *Emerg Med Australas*. 2006;18:325-7.
6. Handley AJ, Koster R, Monsieurs K, Perkins GD, Davies S, Bossaert L; European Resuscitation Council. *European Resuscitation Council guidelines for resuscitation 2005. Section 2. Adult basic life support and use of automated external defibrillators*. *Resuscitation*. 2005;67 Suppl 1:S7-23. Review. Erratum in: *Resuscitation*. 2006;69:351.
7. Vilke GM, Smith AM, Ray LU, Steen PJ, Murrin PA, Chan TC. *Airway obstruction in children aged less than 5 years: the prehospital experience*. *Prehosp Emerg Care*. 2004;8:196-9.
8. Guidelines 2000 for Cardiopulmonary Resuscitation and Emergency Cardiovascular Care. Part 9: pediatric basic life support. The American Heart Association in collaboration with the International Liaison Committee on Resuscitation. *Circulation*. 2000;102:1253-90.
9. Warda L, Briggs G. Choking & suffocation: CHIRPP Report: March 2005:5-6.
10. International Liaison Committee on Resuscitation. 2005 International Consensus on Cardiopulmonary Resuscitation and Emergency Cardiovascular Care Science with Treatment Recommendations. Part 2: Adult basic life support. *Resuscitation*. 2005;67:187-201.
11. International Liaison Committee on Resuscitation. 2005 International Consensus on Cardiopulmonary Resuscitation and Emergency Cardiovascular Care Science with Treatment Recommendations. Part 6: Adult basic life support. *Resuscitation*. 2005; 67: 271-91.

Correspondência:

Hasan A. Abder-Rahman
Forensic Medicine and Pathology Department
Faculty of Medicine
University of Jordan, Amman, Jordânia-11942
Tel.: (962) 07.9906.0812
Fax: (962) 6-535.6746
E-mail: toxico@ju.edu.jo