



Ruptura traumática de via aérea em criança: um desafio diagnóstico

Traumatic airway disruption in a child: a diagnostic challenge

Andréa Maria Cordeiro Ventura¹, Patrícia Freitas Góes¹,
José Pinhata Otoch², José Carlos Fernandes³

Resumo

Objetivos: Relatar um caso de ruptura da via aérea em criança vítima de trauma torácico decorrente de queda do tanque de lavar roupas.

Descrição: Relato de caso descritivo. O paciente pré-escolar de 34 meses, do sexo masculino foi atendido na unidade de terapia intensiva pediátrica de Hospital Universitário. Foram realizados os seguintes procedimentos: radiografia simples e tomografia de tórax, endoscopia respiratória, toracotomia, antibioticoterapia, ventilação mecânica. A radiografia simples de tórax, tomografia computadorizada de tórax e endoscopia respiratória foram necessárias para definir o diagnóstico de ruptura traumática da via aérea associada a contusão pulmonar, pneumotórax, pneumomediastino e enfisema subcutâneo. O paciente foi submetido a toracotomia para reparação de lesão quase completa de brônquio principal esquerdo. Antibioticoterapia de largo espectro e suporte ventilatório contribuíram para resolução do caso sem seqüelas a médio prazo.

Comentários: Na vigência de trauma torácico em criança, a busca diagnóstica por lesões incomuns, mas potencialmente letais, como a ruptura da via aérea, deve ser incessante, particularmente naqueles pacientes com fortes evidências clínicas. A complementação diagnóstica deve ser otimizada com a radiografia simples de tórax, a tomografia de tórax e o exame endoscópico que estabelece o diagnóstico definitivo.

J Pediatr (Rio J). 2005;81(2):179-82: Trauma torácico, ruptura de brônquio principal esquerdo, pneumotórax, enfisema subcutâneo, criança.

Introdução

Lesão traumática de qualquer natureza é ainda hoje importante causa de morbimortalidade na criança de 1 a 14 anos de idade. Entre os diferentes tipos de lesão possíveis, o trauma torácico é objeto de extrema preocupação em

Abstract

Objective: To report a case of airway disruption in a child victim of blunt thoracic trauma due to falling off a sink.

Description: Descriptive case report. A 34-month old boy victim of thoracic trauma was seen at the pediatric intensive care unit of a university hospital. Plain chest radiograph, thoracic computed tomography, bronchoscopy, thoracotomy, antibiotics, hemodynamic and respiratory support were performed. Plain chest radiograph, thoracic computed tomography and bronchoscopy were performed in order to arrive at a precise diagnosis of traumatic airway disruption associated with pulmonary contusion, pneumothorax, mediastinal and subcutaneous emphysema. The patient underwent thoracotomy for surgical repair of an almost complete disruption of the left main bronchus. Antibiotics and ventilatory support contributed to a favorable outcome without medium-term sequelae.

Comments: Children presenting with thoracic trauma must be investigated for uncommon, but potentially lethal injuries, such as tracheobronchial disruption, particularly in cases where there is strong clinical evidence. Diagnostic workup should be optimized with plain chest radiograph and thoracic computed tomography, while bronchoscopy will confirm the definitive diagnosis.

J Pediatr (Rio J). 2005;81(2):179-82: Thoracic trauma, tracheobronchial disruption, pneumothorax, mediastinal emphysema, subcutaneous emphysema, children.

1. Mestre em Pediatria. Médica assistente, Unidade de Terapia Intensiva Pediátrica, Hospital Universitário, Universidade de São Paulo (USP), São Paulo, SP.
2. Doutor em Cirurgia. Médico responsável pelo Serviço de Cirurgia, Hospital Universitário, USP, São Paulo, SP.
3. Médico responsável, Unidade de Terapia Intensiva Pediátrica, Hospital Universitário, USP, São Paulo, SP.

Artigo submetido em 02.06.04, aceito em 08.09.04.

Como citar este artigo: Ventura AM, Góes PF, Otoch JP, Fernandes JC. Ruptura traumática de via aérea em criança: um desafio diagnóstico. *J Pediatr (Rio J)*. 2005;81:179-82.

função da elevada mortalidade. Trauma torácico fechado foi relatado em apenas 5-12% das admissões por trauma na faixa etária pediátrica nos Estados Unidos^{1,2}. A letalidade associada, no entanto, foi significativamente alta. Isoladamente, o trauma torácico esteve associado a uma mortalidade de 5% em crianças¹ e foi a causa direta do óbito em 14% de uma coorte de 25.301 pacientes pediátricos vítimas de trauma nos Estados Unidos². A associação com trauma de outros órgãos aumentou significativamente a mortalidade, tendo sido de 20% para a associação de trauma abdominal e torácico, 35% para traumatismo craniano e torácico e de 39% para trauma abdominal, craniano e torácico¹.

O trauma torácico fechado associado a acidente automobilístico, atropelamento, abuso e quedas foi o principal

mecanismo de lesão. Ele ocorreu em 81% de 79 crianças em estudo conduzido nos Estados Unidos³, em 60% de 225 crianças em estudo conduzido na Turquia⁴ e 96% de 87 crianças em estudo conduzido na Arábia⁵.

As estruturas mais comumente acometidas no trauma torácico pediátrico são o parênquima pulmonar, com contusão diagnosticada em 48 a 71% dos pacientes; o espaço pleural, com conseqüente pneumotórax e/ou hemotórax em 32 a 91% dos pacientes; fratura de costelas em 7 a 35%, e fratura de clavícula em 1,3 a 18%^{1,4-6}. Lesões de estruturas do mediastino, da via aérea e diafragma são raras. Em adultos, a ruptura traumática de via aérea esteve presente em apenas 0,5-2,8% dos traumas torácicos e apresentou elevada mortalidade (15-30%)⁷⁻¹⁰.

Apresentamos uma criança vítima de trauma torácico decorrente de queda do tanque de lavar roupas que apresentou lesões comumente encontradas como contusão pulmonar e pneumotórax associada a lesão rara que foi a ruptura de via aérea.

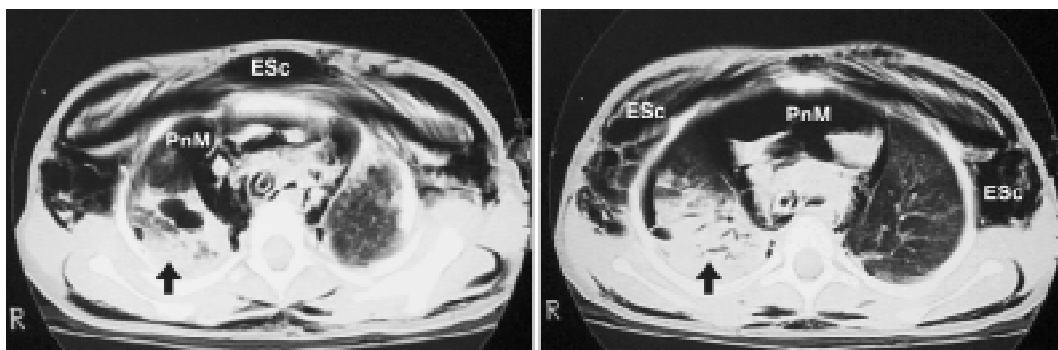
Relato do caso

Criança de 34 meses foi vítima de queda do tanque de lavar roupas enquanto brincava. Imediatamente após o acidente, foi socorrida pelos familiares e encontrava-se consciente. Queixava-se de dor torácica e dificuldade para falar e respirar. Nesse momento, já havia sido notado um inchaço na região do pescoço. Uma hora após o acidente, no atendimento em pronto-socorro, encontrava-se com intensa dificuldade respiratória (cianose em ar ambiente, estridor inspiratório, taquidispnéia intensa e gemido). Mostrava-se sonolenta, apresentava escoriação em terço inferior do esterno e enfisema subcutâneo que acometia o tórax, a região cervical e estendia-se até a face. Devido a insuficiência respiratória, optou-se por realizar intubação traqueal. Após o procedimento, a radiografia de tórax evidenciava contusão pulmonar à direita e pneumomediastino bilateral. A criança foi então submetida a drenagem torácica, e iniciou-se expansão com solução fisiológica devido a má perfusão periférica, pulsos

periféricos finos e taquicardia (FC = 170 bpm). Após os cuidados iniciais foi transferido para a UTI pediátrica do Hospital Universitário da Universidade de São Paulo.

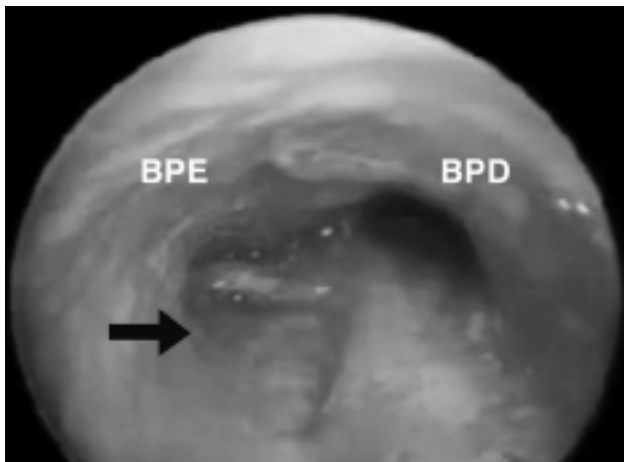
Na admissão na UTI apresentava intenso desconforto respiratório, palidez cutâneo-mucosa e extenso enfisema subcutâneo que acometia desde o couro cabeludo até raiz das coxas bilateralmente. Os sinais vitais mostravam PA = 130 x 82 (M = 104); FC = 144 bpm; FR = 25 irpm; Tax = 37,4 °C; SO₂ = 70% em FiO₂ = 1%. O exame segmentar mostrava drenagem torácica com drenos tubulares bilateralmente que não borbulhavam e não oscilavam, ruídos respiratórios diminuídos com estertores crepitantes à direita. Do ponto de vista hemodinâmico, encontrava-se com bulhas rítmicas e abafadas, tempo de enchimento capilar lentificado e pulsos periféricos finos. A conduta inicial foi de conectar o paciente ao ventilador mecânico, estabelecer um acesso venoso central, iniciar reposição volêmica, sedação, analgesia e bloqueador H2 para profilaxia de lesão de mucosa gástrica. Foi submetido a ultrassonografia e radiografia simples de abdome, ecocardiograma e tomografia de crânio, que foram normais. A tomografia de tórax mostrou um deslocamento posterior da traquéia e brônquios fontes. O brônquio principal esquerdo mostrava-se comprimido próximo a carina, volumoso pneumomediastino em mediastino anterior e parênquima pulmonar apresentando consolidações segmentares e broncogramas aéreos, principalmente à direita, drenos torácicos em espaço pleural aparentemente virtual e importante enfisema subcutâneo (Figura 1). Foi solicitada uma avaliação endoscópica da via aérea, que evidenciou a presença de sangue em via aérea.

Após estabilização inicial, nova endoscopia respiratória mostrou ruptura parcial do brônquio principal esquerdo próximo a carina e traqueobronquite moderada (Figura 2). Toracotomia foi realizada no quarto dia de internação devido a preocupação de que o processo infeccioso pudesse interferir com a cicatrização da sutura, favorecendo a estenose da anastomose. O paciente estava febril desde o primeiro dia de hospitalização, e os valores de proteína C-reativa eram de 96 no primeiro dia e 131 no quarto dia,



ESc = enfisema subcutâneo; PnM = pneumomediastino; Setas - contusão pulmonar.

Figura 1 - Achados de tomografia de tórax na admissão



BPE = brônquio principal esquerdo; BPD = brônquio principal direito.

Figura 2 - Imagem endoscópica da ruptura da via aérea (seta)

apesar de antibioticoterapia (clindamicina e ceftriaxone). Os achados cirúrgicos foram compatíveis com a endoscopia, e a ruptura quase completa do brônquio principal esquerdo foi reparada.

O paciente foi mantido sob ventilação mecânica com necessidades ventilatórias progressivamente menores; os drenos torácicos não evidenciavam a presença de fístula, e houve regressão do pneumomediastino e do enfisema subcutâneo. Dois dias após o procedimento cirúrgico, o paciente foi extubado. Os drenos torácicos foram retirados 24 horas após a extubação. Reavaliação endoscópica no 14º dia após a cirurgia mostrou uma redução do lúmen do brônquio principal esquerdo, porém sem repercussão clínica. O paciente recebeu alta da UTI 24 dias após internação e segue em acompanhamento ambulatorial.

Discussão

Relatamos o caso de criança vítima de trauma torácico que apresentava sinais clínicos sugestivos de ruptura de via aérea, confirmada após uma segunda avaliação endoscópica. O caso possui vários aspectos importantes para discussão, porém gostaríamos de concentrar os comentários no diagnóstico dessa rara condição.

Pode ter contribuído para a dificuldade em confirmar o diagnóstico o fato de a ruptura de via aérea não ser um achado comum no trauma torácico pediátrico. Em revisão envolvendo 1.653 pacientes com trauma de tórax, 225 eram crianças (13,6%), e nenhum caso apresentou ruptura da via aérea⁴. Da mesma forma, Pecllet *et al.* relataram que 2.086 crianças foram admitidas por trauma. Trauma torácico ocorreu em 104 pacientes (4,4%), e ruptura traqueobrônquica não foi observada em nenhum paciente¹. Rupturas traqueobrônquicas são 10 vezes menos frequentes em crianças do que em adultos¹¹. O traumatismo torácico em crianças tem um aspecto singular, pois estas apresentam uma parede torácica

de maior complacência, o que permite a transmissão de forças externas diretamente para estruturas mediastinais sem sinais externos de trauma^{12,13}. Desse modo, as fraturas de costelas presentes em 90% dos adultos com ruptura de traquéia ou brônquios ocorrem em menos de 24% das crianças com o mesmo tipo de trauma¹³. Essa característica pode contribuir para o retardo no diagnóstico e conseqüente elevada morbimortalidade. O diagnóstico passa então a depender de elevada suspeita, que se baseia no mecanismo de trauma, achados clínicos, radiológicos e broncoscopia.

Vários são os mecanismos envolvidos no trauma de via aérea secundário ao trauma de tórax: compressão do tórax com deslocamento lateral dos pulmões produzindo tração da traquéia que é fixa na carina¹⁴; aumento repentino da pressão intraluminal criando um gradiente de pressão entre a luz da via aérea e o mediastino com rompimento próximo à carina^{14,15}; rápida desaceleração produzindo diferença de pressão entre o tecido fixo e o não fixo que levam a torção do hilo e rompimento do brônquio próximo a carina^{14,15} e esmagamento do tórax com compressão da via aérea entre o esterno e a coluna. O conhecimento desses mecanismos fisiopatológicos tem interesse no sentido de alertar ao médico para as lesões que podem ocorrer em decorrência do trauma torácico.

A natureza oculta da ruptura traumática da via aérea deve-se também ao fato de que os sinais clínicos podem estar ausentes em até 10% dos casos¹⁶, quando presentes apresentam baixa especificidade, e na presença de outras lesões associadas podem não ser devidamente valorizados. A maioria dos pacientes apresenta ar no mediastino, embora as rupturas de vias aéreas mais distais possam levar a escape de ar para o espaço pleural e, conseqüentemente, pneumotórax hipertensivo¹⁷. Dispnéia com estridor, cianose, dor torácica, hemoptise, pneumomediastino e pneumotórax refratários a drenagem torácica e enfisema subcutâneo estão geralmente presentes. Em casos de ruptura completa de brônquio principal, ocorre colapso pulmonar¹⁷. Por outro lado, naqueles que apresentam mínima ruptura, o local da lesão pode ser recoberto com tecido mediastinal, de modo que enfisema subcutâneo e pneumomediastino só se tornam evidentes após ventilação mecânica. Em uma série de nove casos de ruptura traqueobrônquica, Nishiumi *et al.* observaram que hemoptise estava presente em todos os pacientes¹⁵. Chu & Chen relataram que até 60% dos pacientes com trauma de via aérea apresentam dispnéia, 69% enfisema subcutâneo, 43% pneumomediastino e 69% cursavam com pneumotórax¹⁶. No entanto, outras lesões associadas podem contribuir para os achados clínicos. A presença de cianose, por exemplo, pode depender ainda da quantidade de sangue intrabrônquico e da gravidade e extensão da contusão pulmonar¹⁵. No caso relatado, chamava atenção a dispnéia, o estridor e o enfisema subcutâneo de rápido início e progressão. O desconforto respiratório de início muito precoce pode ser devido a acúmulo de secreção e/ou sangue na via aérea, lesão da mucosa ou cartilagem com interrupção da continuidade ou, ainda, compressão da via aérea por enfisema mediastinal ou subcutâneo¹⁶.

Exames de imagem foram empregados nesse caso para auxiliar no diagnóstico das lesões associadas ao trauma de tórax. A radiografia simples de tórax pode diagnosticar a presença de fraturas de costelas¹⁸, evidenciar precocemente alterações compatíveis com contusão pulmonar¹⁹ e ainda o acometimento do espaço pleural e mediastino. A tomografia computadorizada pode ser útil na avaliação e manejo da contusão pulmonar. Foi demonstrado que ventilação mecânica foi necessária quando houve comprometimento de mais do que 28% do parênquima pulmonar, e não necessária quando o acometimento pulmonar foi inferior a 18%²⁰.

Quando ocorre lesão da via aérea, os achados radiográficos mais comuns, de acordo com Devitt & Boulanger¹⁰, incluem pneumotórax, enfisema mediastinal e enfisema subcutâneo, que foram diagnosticados nesse caso. Em uma série de nove casos, Nishiumi *et al.* observaram que pneumotórax estava presente em todos os sete pacientes com ruptura completa ou incompleta de via aérea central e enfisema subcutâneo em todos os seis casos com ruptura incompleta de via aérea central. Por outro lado, as lesões de via aérea distal podem não estar acompanhadas de escape de ar como demonstrado em dois casos¹⁵. Atelectasias segmentares ou lobares e colapso pulmonar são outros achados que podem estar associados ao trauma de via aérea. A tomografia de tórax pode ainda auxiliar na definição do local da lesão. De acordo com Wan *et al.*, a presença de uma sombra indicativa de hematoma peribrônquico associada a enfisema mediastinal é uma importante achado nas rupturas de via aérea²¹.

O exame broncoscópico estabelece o diagnóstico definitivo da ruptura da via aérea, além de localizar o local e a extensão da lesão. No entanto, é preciso considerar que, em função da urgência da apresentação clínica, pode não haver tempo hábil para análise endoscópica, e o procedimento cirúrgico pode ser indicado com base na apresentação clínica e nos achados radiográficos¹⁵. Em alguns casos, o tamponamento da lesão por mucosa e sangue pode dificultar o estabelecimento do diagnóstico²².

Neste relato, a confirmação do diagnóstico não foi possível na avaliação endoscópica inicial provavelmente pela presença de sangue na via aérea. Apesar de esse exame ter sido inconclusivo, optou-se por nova avaliação em função da evolução clínica, persistência do pneumomediastino, apesar de drenagem torácica e colapso pulmonar. Kiser *et al.* relataram que o diagnóstico foi estabelecido em média 9 dias após o trauma, e o tratamento cirúrgico ocorreu em média 25 dias após análise retrospectiva, envolvendo 265 pacientes²³. Entre os 122 pacientes com lesão de brônquio principal direito, a média de dias para o diagnóstico foi de apenas 1 dia (variação = 1-21), enquanto que, para aqueles com lesão de brônquio principal esquerdo, a média para o diagnóstico foi de 30 dias (variação = 1-23 dias).

Concluimos que na vigência de trauma torácico em criança, a busca diagnóstica por lesões incomuns, mas potencialmente letais, como a ruptura da via aérea, deve ser incessante, particularmente naqueles pacientes com

fortes evidências clínicas. A complementação diagnóstica deve ser otimizada com a radiografia simples de tórax, a tomografia de tórax e o exame endoscópico que estabelece o diagnóstico definitivo.

Referências

1. Peclet MH, Newman KD, Eichelberger MR, Gotschall CS, Garcia VF, Bowman LM Thoracic trauma in children: an indicator of increased mortality. *J Pediatr Surg.* 1990;25:961-5.
2. Cooper A, Barlow B, Di Scala C, String D. Mortality and trunical injury: the pediatric perspective. *J Pediatr Surg.* 1994;29:33-8.
3. Peterson RJ, Tepas JJ 3rd, Edwards FH, Kisson N, Pieper P, Ceithaml EL. Pediatric and adult thoracic trauma: age-related impact on presentation and outcome. *Ann Thorac Surg.* 1994;58:14-8.
4. Ceran S, Sunam GS, Aribas OK, Gormus N, Solak H. Chest trauma in children. *Eur J Cardiothorac Surg.* 2002;21:57-9.
5. Crankson SJ, Fischer JD, Al-Rabeeh AA, Al-Jaddan SA. Pediatric thoracic trauma. *Saudi Med J.* 2001;22:117-20.
6. Holmes JF, Sokolove PE, Brant WE, Kuppermann N. A clinical decision rule for identifying children with thoracic injuries after blunt torso trauma. *Ann Emerg Med.* 2002;39:492-9.
7. Bertelsen S, Howitz P. Injuries of the trachea and bronchi. *Thorax.* 1972;27:188-94.
8. Calhoun JH, Grover FL, Trinkle JK. Chest trauma. Approach and management. *Clin Chest Med.* 1992;13:55-67.
9. Meislin HW, Iserson KV, Kaback KR, Kobernick M, Sanders AB, Seifert S. Airway trauma. *Emerg Med Clin N Am.* 1983;1:295-312.
10. Devitt JH, Boulanger BR. Lower airway injuries and anaesthesia. *Can J Anaesth.* 1996;43:148-59.
11. Kaptanoglu M, Dogan K, Nadir A, Gonlugur U, Akkurt I, Seyfikli Z, *et al.* Tracheobronchial rupture: a considerable risk for young teenagers. *Int J Pediatr Otorhinolaryngol.* 2002;62:123-8.
12. Balci AE, Eren N, Eren S, Ulku R. Surgical treatment of post-traumatic tracheobronchial injuries: 14-year experience. *Eur J Cardiothorac Surg.* 2002;22:984-9.
13. Grant WJ, Meyers RL, Jaffe RL, Johnson DG. Tracheobronchial injuries after blunt chest trauma in children—hidden pathology. *J Pediatr Surg.* 1998;33:1707-11.
14. Slimane MA, Becmeur F, Aubert D, Bachy B, Varlet F, Chavrier Y, *et al.* Tracheobronchial ruptures from blunt thoracic trauma in children. *J Pediatr Surg.* 1999;34:1847-50.
15. Nishiumi N, Maitani F, Yamada S, Kaga K, Iwasaki M, Inokuchi S, *et al.* Chest radiography assessment of tracheobronchial disruption associated with blunt chest trauma. *J Trauma.* 2002;53:372-7.
16. Chu CP, Chen PP. Tracheobronchial injury secondary to blunt chest trauma: diagnosis and management. *Anaesth Intensive Care.* 2002;30:145-52.
17. Harvey-Smith W, Bush W, Northrop C. Traumatic bronchial rupture. *Am J Roentgenol.* 1980;134:1189-93.
18. Bliss D, Silen M. Pediatric thoracic trauma. *Crit Care Med.* 2002;30 Suppl:S409-15.
19. Bonadio WA, Hellmich T. Post-traumatic pulmonary contusion in children. *Ann Emerg Med.* 1989;18:1050-2.
20. Wagner RB, Crawford WO Jr, Schimpf PP, Jamieson PM, Rao KC. Quantitation and pattern of parenchymal lung injury in blunt chest trauma. Diagnostic and therapeutic implications. *J Comput Tomogr.* 1988;12:270-81.
21. Wan YL, Tsai KT, Yeow KM, Tan CF, Wong HF. CT findings of bronchial transection. *Am J Emerg Med.* 1997;15:176-7.
22. Iwasaki M, Kaga K, Ogawa J, Inoue H, Shohtsu A. Bronchoscopy findings and early treatment of patients with blunt tracheobronchial trauma. *J Cardiovasc Surg.* 1994;35:269-71.
23. Kiser AC, O'Brien SM, Deterbeck FC. Blunt tracheobronchial injuries: treatment and outcomes. *Ann Thorac Surg.* 2001;71:2059-65.

Correspondência:

Rua Jacques Felix, 96/94, Vila Nova Conceição
CEP 04509-000 – São Paulo, SP
Tels.: (11) 3039.9248 / 3039.9458 / 3044.7179
E-mail: amgcordeiro@uol.com.br