



Doença granulomatosa crônica autossômica: relato de caso e análise genético-molecular de dois irmãos brasileiros

*Autosomal chronic granulomatous disease:
case report and mutation analysis of two Brazilian siblings*

Carolina Prando-Andrade¹, Piedad Agudelo-Florez², Juan A. Lopez³,
Maria Aparecida de Souza Paiva⁴, Beatriz T. Costa-Carvalho⁵, Antonio Condino-Neto⁶

Resumo

Objetivo: Relatar dois casos de irmãos com doença granulomatosa crônica. A doença granulomatosa crônica é uma imunodeficiência primária caracterizada por atividade microbicida deficiente. Mutações no gene que codifica a proteína p47-phox (NCF-1) estão presentes em 30% dos casos de doença granulomatosa crônica. Essa forma da doença é de herança autossômica recessiva e resulta em fenótipo de evolução mais benigno e início tardio em relação à forma ligada ao X, que corresponde a 56% dos casos.

Descrição: Caso 1 - paciente feminina, iniciou infecções de repetição aos 10 anos, com impetigo, seguido de pneumonia grave 6 meses após. A gravidade da infecção pulmonar associada a abscesso hepático e sua refratariedade ao tratamento demandaram investigação laboratorial para imunodeficiência, com teste do *nitroblue tetrazolium* e dosagem de ânion superóxido compatíveis com doença granulomatosa crônica. A avaliação dos familiares confirmou o mesmo diagnóstico em seu irmão (Caso 2), que também iniciou infecções de repetição com impetigo aos 10 anos e pneumonia 6 meses após, porém tratada com sucesso ambulatorialmente. A análise de polimorfismo conformacional de cadeia simples revelou alteração da mobilidade eletroforética do éxon 2 do gene NCF-1. Identificou-se uma deleção dos nucleotídeos GT no éxon 2 por seqüenciamento do DNA.

Comentários: Este estudo mostra a importância da avaliação de familiares, mesmo quando não apresentam história clínica típica de doença granulomatosa crônica. A identificação da mutação e sua correlação com o fenótipo dos pacientes é importante para estabelecer o prognóstico e o aconselhamento genético.

J Pediatr (Rio J). 2004;80(5):425-8: Doença granulomatosa crônica, imunodeficiência, NADPH oxidase, p47-phox.

Abstract

Objective: To report the case of two siblings with chronic granulomatous disease. Chronic granulomatous disease is a primary immunodeficiency disorder characterized by abnormal microbicidal activity. Mutations in the p47-phox gene (NCF-1) are present in about 30% of the patients with chronic granulomatous disease; this group presents a better prognosis and later onset of recurrent infections as compared with the X-linked variant, present in about 56% of patients.

Description: Case 1 is a female presenting repeat infections since age 10, starting with impetigo followed by severe pneumonia six months later. The severity of the lung infection associated with liver abscess and the patient's resistance to treatment prompted laboratory investigation for immunodeficiency. The results of the nitroblue tetrazolium and superoxide release tests were consistent with a diagnosis of chronic granulomatous disease. The parents and siblings were assessed, revealing the presence of granulomatous disease in a brother (Case 2). He also presented repeat infections with impetigo at age 10, followed by pneumonia six months later, however in a non severe form. Single-strand conformational polymorphism analysis detected abnormal electrophoretic mobility of exon 2 of the NCF-1 gene. Sequence DNA analysis revealed a dinucleotide GT deletion in exon 2.

Comments: It is important to evaluate the relatives of chronic granulomatous disease patients, even in the absence of typical clinical signs. Defining the mutation and its correlation with phenotype is important to provide appropriate genetic counseling and clinical prognosis.

J Pediatr (Rio J). 2004;80(5):425-8: Chronic granulomatous disease, immunodeficiency, NADPH oxidase, p47-phox.

1. Mestre em Pediatria. Doutoranda em Farmacologia, Faculdade de Ciências Médicas, Universidade Estadual de Campinas (UNICAMP), Campinas, SP.
2. Doutora em Saúde da Criança e do Adolescente, Faculdade de Ciências Médicas, UNICAMP, Campinas, SP.
3. Mestre em Imunologia. Doutor em Farmacologia, Faculdade de Ciências Médicas, UNICAMP, Campinas, SP.
4. Chefe do Setor de Pneumologia Pediátrica, Hospital dos Servidores do Estado do Rio de Janeiro, Rio de Janeiro, RJ.
5. Doutora em Pediatria. Professora adjunta da disciplina de Alergia, Imunologia Clínica e Reumatologia, Departamento de Pediatria, Escola Paulista de Medicina, Universidade Federal de São Paulo (UNIFESP), São Paulo, SP.
6. Livre-docente e professor associado, Departamento de Pediatria, Faculdade de Ciências Médicas, UNICAMP, Campinas, SP.

Apoio financeiro: Fundação de Amparo à Pesquisa do Estado de São Paulo (FAPESP 01/14365-3 e 02/05880-4), Conselho Nacional de Desenvolvimento Científico e Tecnológico (CNPq 302685/02, 470413/03) e *The United States National Institutes of Health Fogarty International Center* (1R03TW00883-01).

Artigo submetido em 18.12.03, aceito em 12.05.04.

Como citar este artigo: Prando-Andrade C, Agudelo-Florez P, Lopez JA, Paiva MAS, Costa-Carvalho BT, Condino-Neto A. Doença granulomatosa crônica autossômica: relato de caso e análise genético-molecular de dois irmãos brasileiros. *J Pediatr (Rio J)*. 2004;80:425-8.

Introdução

A doença granulomatosa crônica (DGC) é uma síndrome caracterizada por alterações genéticas que determinam um defeito na produção dos reativos intermediários do oxigênio, interferindo na capacidade dos leucócitos de destruir microrganismos fagocitados¹.

A incidência da DGC é de aproximadamente 1:250.000 nascidos vivos².

Uma alteração genética na gp91-phox, p22-phox, p47-phox ou p67-phox, proteínas que fazem parte do sistema NADPH oxidase, pode determinar falha da expressão e/ou função deste sistema transportador de elétrons, levando ao fenótipo da DGC³.

A forma mais comum de DGC é causada por um defeito na gp91-phox, que tem padrão hereditário ligado ao cromossomo X (X-DGC, 56%), seguida pelas formas autossômicas recessivas por alteração na p47-phox (A47-DGC, 30%), p22-phox (A22-DGC, 5 a 7%) e p67-phox (A67-DGC, 5 a 7%)².

Clinicamente, a DGC caracteriza-se por infecções de repetição por microrganismos catalase-positivos, principalmente *Staphylococcus aureus*, bactérias gram-negativas e *Aspergillus*, além de microrganismos intracelulares, como *Pneumocystis carinii* e *Mycobacterium spp*, que acometem com frequência pele, pulmões, fígado, baço, linfonodos e ossos². Pode ocorrer formação de granulomas inflamatórios em trato gastrointestinal e vias urinárias, causando sintomas obstrutivos em esôfago, estômago ou duodeno⁴, além de manifestações que se assemelham à doença inflamatória intestinal⁵.

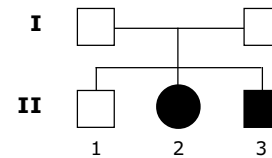
Os pacientes com herança ligada ao X apresentam manifestações mais precoces, no primeiro ano de vida, e o diagnóstico é feito, em geral, antes dos 2 anos^{2,6}. Além disso, as infecções costumam ser mais graves e o número de hospitalizações maior em relação aos pacientes com herança autossômica recessiva^{2,6}.

De acordo com o Grupo Pan-Americano de Estudo em Imunodeficiências Primárias (PAGID), o diagnóstico de DGC é estabelecido para o indivíduo do sexo masculino ou feminino com teste do *nitroblue tetrazolium* (NBT) ou explosão respiratória de neutrófilos alterados (menor que 5% dos controles) e que apresentem: mutação na gp91-phox, p22-phox, p47-phox ou p67-phox ou ausência de mRNA observado por análise de *Northern blot* para um dos genes citados ou mãe, primos, tios ou sobrinhos com alteração no teste de NBT ou explosão respiratória⁷.

O teste do NBT em lâmina é um método bastante útil para o diagnóstico da DGC e também permite detectar as portadoras do defeito (mãe, irmãs) nos casos de X-DGC⁸.

Este estudo apresenta a análise clínica, bioquímica e molecular de dois irmãos com DGC autossômica recessiva por defeito na p47-phox.

Descrição dos casos



Caso 1 (II.2 - Adr.O.M., sexo feminino)

Segunda filha de pais não-consangüíneos. Recebeu imunização básica completa, sem reações adversas, e apresentava desenvolvimento pândero-estatural e neuropsicomotor adequados.

Em junho de 1992, com 10 anos de idade, apresentou pneumonia tratada por dois períodos de 15 dias com ampicilina, seguidos de 45 dias de esquema tríplice para tuberculose, sem melhora. Recebeu, então, cefalotina e cloranfenicol, evoluindo com discreta melhora clínica e radiológica. A biópsia pulmonar realizada nesta fase do tratamento evidenciou reação inflamatória inespecífica com infiltrado linfo-histiocitário e presença de granulócitos de células gigantes multinucleadas e circundados por fibrose; a cultura deste material para fungos e bactérias resultou negativa. A cultura de lavado bronco-alveolar foi positiva para *Candida sp* e *Streptococcus pneumoniae*.

A paciente evoluiu com pneumopatia crônica, necessitando novas internações em fevereiro, para tratamento de pneumonia e abscesso hepático, e em abril de 1993. Nessa época, foi estabelecido o diagnóstico de DGC por redução do NBT em granulócitos estimulados com forbol miristato acetato (PMA) (1 µg/ml) < 5% em relação ao controle sadio e à mãe da paciente. Do mesmo modo, a produção de ânion superóxido em resposta ao estímulo com PMA (30nM) na presença de citocromo C (80 µM) foi muito baixa em relação ao controle sadio e à mãe (Tabela 1).

Recebeu alta da última internação com ciprofloxacina e interferon gama humano recombinante, apresentando controle moderado da pneumopatia.

Tabela 1 - Dosagem de ânion superóxido dos pacientes com DGC

Paciente	PMN esp*	PMN PMA [†]	MONO esp [‡]	MONO PMA [§]
Adr.O.M.	1,0	1,03	-1,33	0,37
Ade.O.M.	-0,01	1,94	0,37	0,37
Controle	5,12	13,04	1,75	12,94

* Liberação espontânea de ânion superóxido por polimorfonucleares.

† Liberação de ânion superóxido por polimorfonucleares estimulados com forbol miristato acetato (PMA).

‡ Liberação espontânea de ânion superóxido por mononucleares.

§ Liberação de ânion superóxido por mononucleares estimulados com PMA.

No ano seguinte, interrompeu o uso de interferon gama e, desde então, mantém uso irregular de sulfametoxazol e trimetoprim. Evoluiu com melhora importante da pneumopatia, com função pulmonar normal. No período de 9 anos de acompanhamento, apresentou bartolinite (1999) e uma pneumonia (2003), ambas tratadas ambulatorialmente com sucesso.

Caso 2 (II.3 - Ade.O.M., sexo masculino)

Assim como sua irmã, recebeu imunização básica completa, sem reações adversas, e sempre apresentou desenvolvimento pômulo-estatural e neuropsicomotor adequados.

Apresentou três episódios de impetigo acometendo região axilar bilateral e membros inferiores no ano de 2000. Em janeiro de 2001, apresentou pneumonia tratada por 10 dias com sulfametoxazol e trimetoprim.

Entre os meses de agosto e dezembro de 2001, apresentou mais dois episódios de impetigo, com resposta adequada a tratamento antibiótico.

O irmão mais velho, a mãe e o pai dos pacientes eram assintomáticos.

A apresentação da doença em ambos os sexos sugeria DGC com padrão de herança autossômica recessiva, ou seja, alteração nas proteínas p47, p67 ou p22-phox. Entre essas formas de DGC, aquela que apresenta evolução clínica favorável, como apresentado nos pacientes aqui descritos, corresponde à A47-DGC. Para determinar se este era o componente alterado do sistema NADPH oxidase, foi realizada inicialmente análise de polimorfismo conformacional de cadeia simples (SSCP) para a proteína p47-phox. Este método permite detectar mutações através da visualização da conformação tridimensional do DNA. Sabendo-se que a grande maioria dos pacientes com A47-DGC apresenta uma deleção homozigota dos nucleotídeos GT no início do éxon 2 do gene *NCF-1* (número de acesso no *Gen Bank* NM 000265), realizou-se reação de cadeia de polimerase (PCR) com o oligonucleotídeo 48F-451R. Para isso, utilizamos DNA genômico (gDNA) em PCR, que é submetido a uma corrida eletroforética em condições desnaturantes. Observou-se um padrão de migração distinto nos dois pacientes, em comparação com dois indivíduos sadios (Figura 1).

A seguir foi realizado o seqüenciamento desta região específica do DNA utilizando-se kit comercial (DNA Sequencing Kit, Big Dye Terminator Cycle Sequencing Ready Reaction for ABI 377 PE/Applied Biosystems), conforme previamente publicado, confirmando que ambos os pacientes apresentam a deleção GT (Δ GT) no início do éxon 2 (Figura 2).

Comentários

As alterações na atividade da NADPH oxidase, características da DGC, resultam em deficiência importante que envolve a etapa inicial da defesa às infecções. Como há amplo contato entre agentes do meio externo e a pele e as mucosas do trato respiratório e gastrointestinal (barreiras

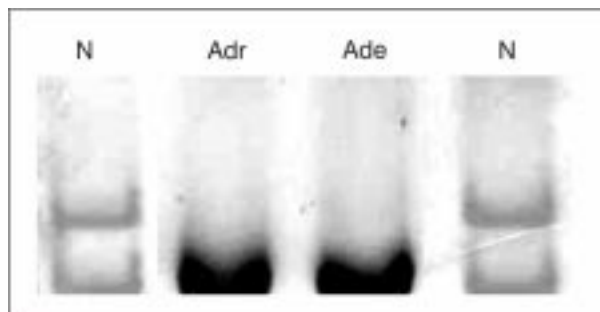


Figura 1 - Polimorfismo conformacional de cadeia simples de pacientes com DGC: perfil migratório do éxon 2 do gene *NCF-1*. Note-se o perfil migratório alterado nos pacientes (Adr, Ade) em relação aos indivíduos normais (N). No padrão de herança autossômica recessiva, a mutação apresenta-se na forma homozigota, e, portanto, na corrida eletroforética, as duas bandas do DNA se sobrepõem (Adr, Ade)

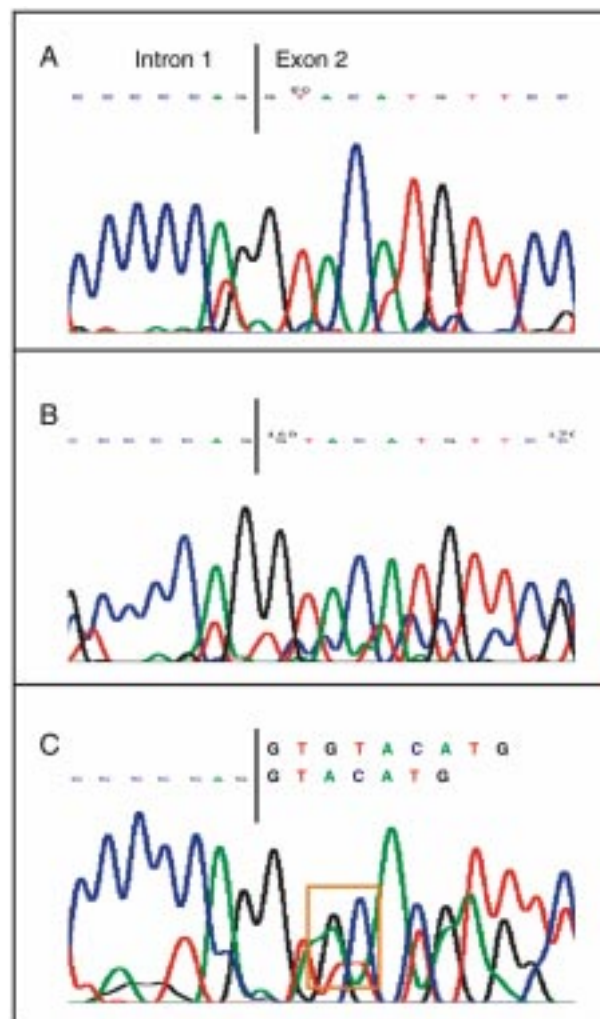


Figura 2 - Seqüenciamento do DNA genômico de pacientes com DGC e controle: análise da seqüência do éxon 2 do gene *NCF-1*. **A:** Paciente Adr. Observa-se uma deleção GT (Δ GT) no início do éxon 2. **B:** Paciente Ade. Observa-se a mesma mutação Δ GT no início do éxon 2. **C:** Controle, note-se a dupla seqüência do gene *NCF-1* (seqüência superior) pela presença do pseudogene (seqüência inferior) e, em destaque, as bases G (em preto) e T (em vermelho), que não aparecem nas figuras 2A e 2B

naturais do organismo), estes locais, juntamente com seus tecidos adjacentes, constituem os alvos primários de invasão microbiana e são sítios freqüentes de processos infecciosos em pacientes com DGC^{2,9}. Ambos os pacientes deste estudo apresentaram início tardio de quadros infecciosos, e apenas A.M. apresentou infecção grave. Além das infecções de pele e pulmões e abscesso hepático, eles não apresentaram outros quadros infecciosos freqüentes na DGC, como abscessos de partes moles, adenite supurada e osteomielite.

As infecções pulmonares constituem a forma mais comum de infecção invasiva na DGC², e o envolvimento pulmonar está associado a aumento significativo da morbidade e da mortalidade, uma vez que pneumonias de repetição podem evoluir para bronquiectasia e fibrose pulmonar.

Embora a topografia dos processos infecciosos seja sugestiva de imunodeficiência de fagócitos, a evolução favorável contrasta com as descrições de pacientes com DGC¹⁰. Recentemente, a casuística de 368 pacientes apresentada por Winkelstein *et al.* demonstrou maior precocidade em relação ao início dos sintomas e maior taxa de mortalidade nos pacientes com X-DGC ($p < 0,02$)². Além disso, foi observada maior prevalência de manifestações inflamatórias causando obstrução gástrica e urinária e de determinados tipos de infecção (abscesso perirretal, adenite supurativa e septicemia) em pacientes com X-DGC².

Segundo alguns autores, a evolução mais favorável observada na A47-DGC poderia ser atribuída a uma produção residual de superóxido e peróxido de hidrogênio por neutrófilos deficientes de p47-phox¹¹. Entretanto, observamos níveis extremamente baixos nos pacientes deste estudo, semelhantes aos níveis de outros pacientes brasileiros com X-DGC¹².

Outra característica importante da A47-DGC é o fato de se encontrar a mesma mutação no gene NCF-1 entre as diferentes famílias, ao contrário da X-DGC, onde existem 300 mutações descritas, 200 das quais são exclusivas para cada família¹³. Entre os 82 pacientes com alteração na p47-phox estudados até o ano de 2000, 74 apresentavam a mesma mutação, uma deleção homocigota do nucleotídeo GT, correspondente às quatro primeiras bases do segundo éxon do gene NCF-1. Os demais pacientes eram heterocigotos para a deleção GT ($n = 6$) ou apresentavam outra mutação associada à deleção GT ($n = 2$)¹⁴. A elevada freqüência da deleção GT no início do éxon 2 do gene NCF-1 em pacientes não aparentados com alteração na p47-phox é explicada pela presença de um pseudogene altamente homólogo que, por meio de fenômenos de recombinação meiótica, faz com que o gene normal seja eliminado ou convertido à seqüência anormal¹⁵. Duas novas mutações no gene NCF-1 foram recentemente identificadas: uma mutação homocigota G579A, com a formação de um *stop codon*, sendo os pais deste paciente heterocigotos para tal mutação; e, no segundo caso, uma mutação heterocigota G579A¹⁶.

Estudos que mostrem aspectos clínicos e moleculares correlacionados com a DGC são importantes para o estabelecimento de prognóstico, aconselhamento genético adequado e eventual terapêutica no futuro.

A pesquisa de DGC em familiares de pacientes já diagnosticados deve ser considerada mesmo quando os familiares não apresentem sinais e sintomas clínicos característicos. Talvez as formas autossômicas recessivas de DGC possam ocorrer com maior freqüência do que o observado até o momento se pesquisadas com mais freqüência e profundidade.

Referências

- Curnutte JT. Chronic granulomatous disease: the solving of a clinical riddle at the molecular level. *Clin Immunol Immunopathol.* 1993;67(3 Pt 2):S2-15.
- Winkelstein JA, Marino MC, Johnston RB Jr., Boyle J, Curnutte J, Gallin JI, *et al.* Chronic granulomatous disease. Report on a national registry of 368 patients. *Medicine (Baltimore).* 2000;79(3):155-69.
- Leusen JH, Verhoeven AJ, Roos D. Interactions between the components of the human NADPH oxidase: intrigues in the phox family. *J Lab Clin Med.* 1996;128:461-76.
- Renner WR, Johnson JF, Lichtenstein JE, Kirks DR. Esophageal inflammation and stricture: complication of chronic granulomatous disease of childhood. *Radiology.* 1991;178: 189-91.
- Al-Binali AM, Scott B, Al-Garni A, Montgomery M, Robertson M. Granulomatous pulmonary disease in a child: an unusual presentation of Crohn's disease. *Pediatr Pulmonol.* 2003;36: 76-80.
- Liese J, Kloos S, Jendrossek V, Petropoulou T, Wintergerst U, Notheis G, *et al.* Long-term follow-up and outcome of 39 patients with chronic granulomatous disease. *J Pediatr.* 2000;137:687-93.
- Conley ME. Diagnostic guidelines—An International Consensus document. *Clin Immunol.* 1999;93:189.
- Ochs H, Igo RP. The NBT slide test: a simple screening method for detecting chronic granulomatous disease and female carriers. *J Pediatr.* 1973;83:77-82.
- Segal BH, Leto TL, Gallin JI, Malech HL, Holland SM. Genetic, biochemical, and clinical features of chronic granulomatous disease. *Medicine (Baltimore).* 2000;79:170-200.
- Bridges RA, Berendes H, Good RA. A fatal granulomatous disease of childhood. The clinical, pathological and laboratory features of a new syndrome. *Am J Dis Child.* 1959;97:387-408.
- Cross AR, Yarchover JL, Curnutte JT. The superoxide-generating system of human neutrophils possesses a novel diaphorase activity. Evidence for distinct regulation of electron flow within NADPH oxidase by p67-phox and p47-phox. *J Biol Chem.* 1994;269:21448-54.
- Andrade CCP. Aspectos clínicos de pacientes sob suspeita de imunodeficiência fagocitária [dissertação]. Campinas: Universidade Estadual de Campinas; 2003.
- Heyworth PG, Curnutte JT, Rae J, Noack D, Roos D, van Koppen E, *et al.* Hematologically important mutations: X-linked chronic granulomatous disease (second update). *Blood Cells Mol Dis.* 2001;27:16-26.
- Roesler J, Curnutte JT, Rae J, Barrett D, Patino P, Chanock SJ, *et al.* Recombination events between the p47-phox gene and its highly homologous pseudogenes are the main cause of autosomal recessive chronic granulomatous disease. *Blood.* 2000;95: 2150-6.
- Vazquez N, Lehrnbecher T, Chen R, Christensen BL, Gallin JI, Malech H, *et al.* Mutational analysis of patients with p47-phox-deficient chronic granulomatous disease: The significance of recombination events between the p47-phox gene (NCF1) and its highly homologous pseudogenes. *Exp Hematol.* 2001;29: 234-43.
- de Boer M, Singh V, Dekker J, Di Rocco M, Goldblatt D, Roos D. Prenatal diagnosis in two families with autosomal, p47(phox)-deficient chronic granulomatous disease due to a novel point mutation in NCF1. *Prenat Diagn.* 2002;22:235-40.

Correspondência:

Antonio Condino-Neto
Centro de Investigação em Pediatria,
Faculdade de Ciências Médicas, UNICAMP
Cx. Postal 6111 - CEP 13081-970 - Campinas, SP
Fone: (19) 3788.8988 - Fax: (19) 3289.8638
E-mail: condino@lexxa.com.br