

ARTIGO ORIGINAL

Reação inflamatória nas alças intestinais de ratos: pode a urina intraperitoneal causar dano?

*Inflammatory reaction in the intestinal wall of rats:
can intraperitoneal urine cause damage?*

Paulo R. Ferreira¹, Sérgio L. Amantéa², Manoel Trindade³, Ubirajara Mota⁴

Resumo

Objetivo: Observar a intensidade da reação inflamatória causada pela urina sobre a parede das alças intestinais de ratos.

Métodos: Modelo experimental, utilizando 20 ratos da raça Wistar alocados em dois grupos. Todos os animais foram submetidos à punção abdominal no quadrante inferior direito (QID), duas vezes por dia, durante um período de cinco dias. No grupo I (controle), nenhuma substância era inoculada por ocasião do procedimento, enquanto que, no grupo II (urina), 3 ml de urina neonatal estéril eram inoculados. Os animais foram eutanasiados no sexto dia de procedimento. Um espécime de intestino delgado fixado em parafina e corado pelo método da eosina-hematoxilina foi submetido à análise microscópica, sempre pelo mesmo patologista, o qual determinou o grau de reação inflamatória na parede das alças intestinais.

Resultados: Todos os animais completaram o experimento. No grupo I, serosite foi observada em seis animais e enterite em um. No grupo II, serosite foi observada em nove animais e enterite em quatro. A diferença na intensidade da reação inflamatória observada entre os grupos não chegou a configurar diferença estatisticamente significativa ($p = 0,1$).

Conclusão: A inoculação intra-abdominal de urina neonatal estéril não foi capaz de produzir reações inflamatórias significativas na parede intestinal de ratos quando comparada a animais de um grupo controle submetido apenas ao procedimento de paracentese.

J Pediatr (Rio J) 2003;79(6):525-9: Gastroquise, ratos, dano intestinal, urina.

Abstract

Objective: To observe the intensity of the inflammatory reaction caused by urine on the intestinal wall of rats.

Methods: Experimental model, using 20 Wistar rats divided into two groups. All the animals were submitted to abdominal puncture at the right inferior quadrant, twice daily for five days. In Group I (control group) no substance was inoculated during the procedure, while in Group II (urine group), 3 ml of neonatal urine were inoculated. The animals were killed on the sixth day. A small-bowel specimen was fixed in paraffin and stained with hematoxylin-eosin. Microscopic analysis was performed by the same pathologist in all cases for determination of the degree of inflammatory reaction in the intestinal wall.

Results: All animals completed the experiment. In group I (control group) serositis was observed in six animals and enteritis in one. In group II (urine group) serositis was observed in nine animals and enteritis in four. The groups were similar in terms of the intensity of the inflammatory reaction observed ($p = 0.1$).

Conclusion: The intra-abdominal inoculation of neonatal urine did not produce significant inflammatory reactions in the intestinal wall of rats.

J Pediatr (Rio J) 2003;79(6):525-9: Gastroquise, rats, intestine damage, urine.

1. Mestre em Cirurgia, Fundação Faculdade Federal de Ciências Médicas de Porto Alegre (FFCMPA). Cirurgião Pediátrico, Hospital da Criança Santo Antônio – Complexo Hospitalar Santa Casa.
 2. Doutor, Professor Adjunto, Departamento de Pediatria, FFCMPA. Chefe do Serviço de Emergência Pediátrica do Hospital da Criança Santo Antônio – Complexo Hospitalar Santa Casa.
 3. Professor Adjunto, Departamento de Cirurgia, Universidade Federal do Rio Grande do Sul (UFRGS).
 4. Professor Titular, Departamento de Cirurgia, FFCMPA e UFRGS.
- Artigo submetido em 11.06.03, aceito em 25.07.03.

Introdução

Gastroquise é um defeito da parede abdominal anterior. Tal defeito permite a protusão das alças intestinais intra-abdominais, as quais apresentarão graus variados de processo inflamatório sobre suas paredes.

Estima-se que a incidência global de gastroquise aproxima-se de 1:10.000 nascimentos vivos, com taxas de

mortalidade variando entre 7% e 80%. Entretanto, o aspecto primário (processo inflamatório) das alças intestinais por ocasião do nascimento parece exercer um papel fundamental no prognóstico dos pacientes. A primeira tentativa de quantificação da reação inflamatória na parede das alças intestinais e sua correlação com as substâncias presentes no líquido amniótico em pacientes portadores de gastrosquise foi realizada por Sherman *et al.*¹. Como na gastrosquise as alças intestinais estão em contato direto com o líquido amniótico, essa exposição é tida como um dos principais fatores responsáveis pelo espessamento e pelo encurtamento dos intestinos, dano freqüente nessa patologia²⁻¹⁰. A urina, principal componente do referido compartimento embrionário, tem sido apontada por muitos autores como responsável pelo dano à parede intestinal^{5,9,11-13}. Tais observações são fundamentadas no princípio fisiológico de que todo o feto urina para dentro da cavidade amniótica.

Em função disso, foi realizado um estudo experimental para se observar, sob o ponto de vista anatomopatológico, a intensidade da reação inflamatória exercida pela urina neonatal sobre a parede das alças intestinais de um modelo animal.

Métodos

Estudo experimental controlado, realizado no Centro de Pesquisa Experimental da Fundação Faculdade Federal de Ciências Médicas de Porto Alegre (FFFCMPA), Brasil. Foram selecionados 20 ratos albinos, adultos, machos, da raça Wistar, pesando entre 250 g e 350 g, obtidos aleatoriamente do mesmo criador.

A urina de 20 recém-nascidos normais internados no berçário da Irmandade Santa Casa de Misericórdia de Porto Alegre que não estavam sendo alimentados foi coletada em recipiente estéril por técnica asséptica nas primeiras horas de vida. O sistema coletor era trocado a cada 20 minutos, acompanhado por higiene local somada ao uso de iodoform aquoso até que o material biológico fosse obtido. Toda urina coletada foi submetida à análise bacteriológica no laboratório da instituição, sem qualquer conhecimento dos objetivos por parte dos responsáveis pela análise quanto ao uso dessa substância. Apenas material com comprovada ausência de crescimento bacteriano foi incluído no estudo.

Os ratos foram separados em dois grupos, em função do material biológico a ser inoculado em sua cavidade peritoneal:

Grupo I – grupo controle (n = 10): animais submetidos à punção abdominal no quadrante inferior direito (QID), duas vezes por dia, durante um período de cinco dias. Nenhuma substância foi inoculada por ocasião do procedimento.

Grupo II – grupo urina (n = 10): animais foram submetidos à punção abdominal no QID, duas vezes por dia, durante um período de cinco dias. Por ocasião do procedimento, foram inoculados 3 ml de urina neonatal na cavidade intraperitoneal.

O projeto foi avaliado e aprovado pelo Grupo de Pesquisa e Pós-Graduação da FFFCMPA. Todas as mães dos recém-nascidos firmaram consentimento informado para colheita do material.

Todos os animais foram eutanasiados 24 horas após a última inoculação de material intra-abdominal (sexto dia de experimento) por inalação de CO₂. Sequencialmente foram submetidos a laparotomia exploradora através de uma incisão xifopúbica para exérese das alças intestinais.

Em todos os animais foi retirado um espécime de intestino delgado (a aproximadamente 3 cm da região pilórica). O material foi fixado em parafina, sendo a seguir submetido à coloração pelo método de eosina-hematoxilina. Um mesmo patologista (o qual não possuía informações sobre o grupo ao qual cada animal pertencia) realizou as análises microscópicas. As lâminas tiveram a intensidade da reação inflamatória transcrita individualmente para uma ficha de resultados padronizada.

A exemplo do que já acontecera no estudo de Sherman *et al.*¹, a reação inflamatória das alças intestinais de cada animal foi analisada em função da intensidade dos seguintes achados: serosite, enterite, necrose parietal e *peel*. Uma vez detectada a presença de alguma dessas anormalidades inflamatórias, a mesma era graduada em leve, moderada ou grave e transcrita para uma ficha padronizada. A intensidade desses achados, relacionados à presença da reação inflamatória (serosite, enterite, necrose parietal e *peel*), foi pontuada de 1 a 3 (leve, moderada, grave). O somatório dessa pontuação resultou em um escore, com uma intensidade de reação inflamatória que poderia variar de 1 a 12. Ausência de reação inflamatória, para qualquer um dos achados avaliados, era pontuada como zero. Esse escore foi utilizado para processamento da análise estatística, que foi realizada através do teste U (Wilcoxon-Mann-Whitney). O nível de significância adotado para as comparações realizadas no experimento foi de 5% ($\alpha = 0,05$).

Resultados

Todos os animais completaram o experimento. Não foram demonstradas diferenças entre as características gerais dos animais dos dois grupos (aspecto do pêlo e peso). Por ocasião da laparotomia, não foi observada nenhuma lesão que pudesse estar relacionada ao procedimento punctório diário. As estruturas intra-abdominais estavam íntegras. Em nenhum animal, de ambos os grupos, observou-se qualquer anormalidade macroscópica das alças intestinais (Figura 1).

Quanto à análise microscópica, no grupo I (controle), serosite de grau leve foi observada em seis casos, sendo que em um dos animais, essa anormalidade esteve associada à enterite moderada. Nenhum dos animais apresentou necrose parietal ou *peel*. O escore obtido nesse grupo apresentou uma amplitude de 0 a 3, com mediana de 1. O somatório total dos escores foi de 8.

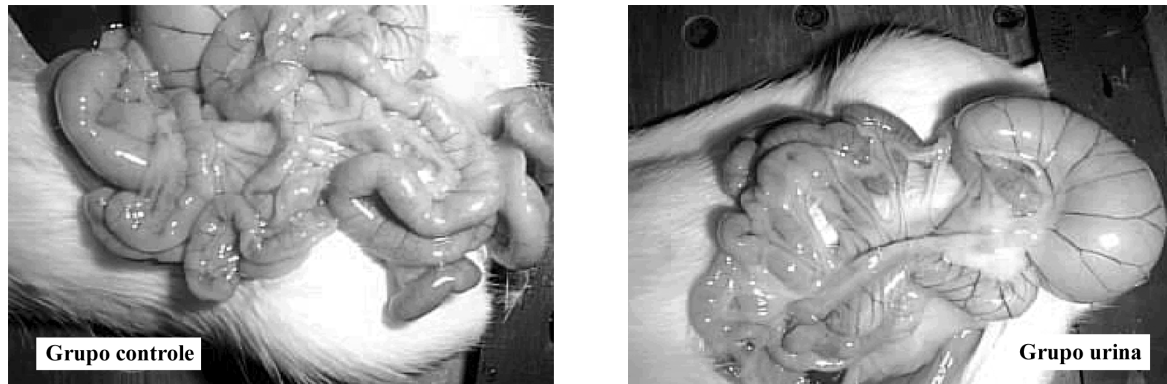


Figura 1 - Aspecto macroscópico das alças intestinais após laparotomia

No grupo II, nove animais apresentaram serosite (um de grau leve, seis de grau moderado e dois de grau severo). Enterite foi observada em quatro animais (dois de grau leve e dois de grau moderado). A presença de necrose parietal ou *peel* não foi observada em nenhum dos animais. O escore do grupo II apresentou uma amplitude de 0 a 5, com uma mediana de 2,5. O somatório total dos escores foi de 27. Na Figura 2, pode-se observar as freqüências dos escores obtidos nos dois grupos.

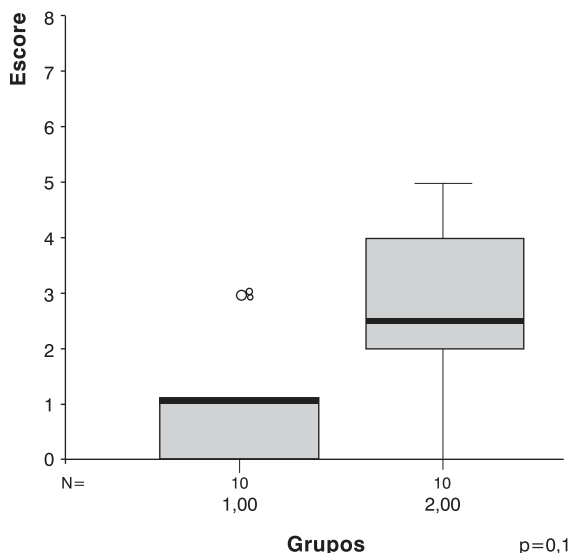


Figura 2 - Freqüência dos escores obtidos nos dois grupos

Discussão

Em nosso estudo, não observamos diferença significativa na reação inflamatória sobre a parede das alças intestinais de animais submetidos à inoculação de urina na cavidade peritoneal. Tais achados estão de acordo com algumas hipóteses já levantadas por outros autores. Akgur *et al.*¹⁴ e Olguner *et al.*¹⁵ têm defendido em seus experimentos a possibilidade de que resíduos provenientes do trato digestivo possam estar associados à gênese do problema. Embora a etiologia da gastrosquise e os aspectos relativos a seu prognóstico permaneçam assunto controverso, é ponto comum que a característica do líquido amniótico possa ser um dos fatores mais importantes na gênese do processo inflamatório. O mesmo tem sido responsabilizado por muitas dessas alterações^{2-4,8-13,16}, secundariamente a uma ação direta sobre as alças evisceradas durante boa parte do período gestacional^{5-10,17-20}. No entanto, existem dúvidas frente a qual ou a quais substâncias componentes desse líquido trariam como resultado o encurtamento, o espessamento e a menor peristalse intestinal evidenciada nesses pacientes^{1-4,11-14,21}. A urina é o principal componente do líquido amniótico^{5,9,11-13,17}; por isso, freqüentemente tem sido responsabilizada pelo dano intestinal, já que o feto fisiologicamente urina dentro da cavidade amniótica^{5,9,11-13,17,22,23}. No início da década de 1980, em diferentes experimentos, vários autores correlacionaram a urina ao dano da parede das vísceras herniadas. Inúmeros trabalhos foram realizados em embriões de galinha. Essa espécie animal apresenta duas cavidades embrionárias. Uma cavidade alantóica, responsável pelo armazenamento dos produtos provenientes do metabolismo urinário e intestinal, e uma cavidade amniótica, onde são armazenadas as alças intestinais – não estando, em condições normais, as

duas cavidades em contato. No momento em que, experimentalmente, a cavidade âmnio-alantóica é rompida, seu conteúdo entra em contato com as alças intestinais determinando graus variados de reação inflamatória. Não se pode, porém, determinar categoricamente, nesse tipo de experimento, que somente a urina atuou como principal substância responsável pelo dano intestinal^{11,12}.

Essa tem sido a grande dificuldade de todos os modelos experimentais já testados, qual seja, precisar que substância presente no líquido amniótico pode ser a responsável pelo dano. Além dos modelos já referidos, onde foram utilizados embriões de galinha, outros modelos animais que incluíam a exposição de alças intestinais à urina humana já foram realizados¹⁴. Embora possa parecer contraditório utilizar a urina humana neonatal (precoce, não colonizada) nesses diferentes modelos animais, tal objetivo enfoca a questão sobre outra ótica: a capacidade da urina em gerar reação inflamatória na parede das alças intestinais de um modelo animal. Não é o objetivo – sendo de menor interesse prático – observar a exposição de urina de rato à alça intestinal de rato. Transpondo essa análise para nosso objetivo, procuramos observar se a urina humana (ambiente encontrado em nossa cavidade amniótica) provoca dano na parede das alças intestinais de nosso modelo animal. A resposta encontrada na parede intestinal dos ratos pode diferir da encontrada em humanos. Entretanto, essa é uma limitação intrínseca de estudos experimentais. A possibilidade de que um comportamento dispare na raça humana deve ser contabilizada, mas é importante reforçar que, na presente pesquisa e em outros estudos realizados com diferentes modelos de experimentação, o fator principal em estudo sempre esteve centrado na urina humana (sua ação inflamatória sobre as alças intestinais) e não no animal de experimentação utilizado.

Em casos de ascite urinária, tem sido demonstrado não existir a presença de intenso processo inflamatório sobre a parede dos intestinos¹⁷. Entretanto, outras substâncias que compõem o líquido amniótico humano, entre elas o mecônio^{2-4,14-16,24-26}, poderiam ser responsáveis pelo evento. Hoje, inúmeros experimentos demonstram que a defecação intra-útero também é um evento passível de ser considerado fisiológico^{2,16,24,25,27-29}. As diferenças não encontradas em nosso estudo, portanto, podem estar relacionadas a um papel secundário da urina frente à ação inflamatória desses outros componentes não testados no experimento.

Também merece consideração a possibilidade de que uma diferença significativa não tenha sido encontrada por limitações de tamanho da amostra. Uma vez considerada a ampliação do número de casos, uma diferença não aparente poderia ser detectada (erro b). Julgamos ser importante referir que a pontuação obtida pelo escore pode também não refletir um instrumento fidedigno para um julgamento clínico mais apurado. Mesmo os animais considerados controles apresentaram alguma anormalidade à análise anatomopatológica. Algumas inferências

podem ser estabelecidas para justificar esse achado. O mecanismo de morte dos animais eutanasiados ou até mesmo as punções repetidas da cavidade amniótica poderiam levar a pequenas anormalidades inflamatórias da parede intestinal. Os escores obtidos no somatório de ambos os grupos (grupo I: 8; grupo II: 27), frente ao escore máximo possível de ser obtido (120), ilustra claramente a pouca significância das manifestações encontradas.

Os defeitos congênitos da parede abdominal constituem um desafio à assistência intensiva neonatal, estando a gastrosquise associada a uma mortalidade próxima de 10%. Sua etiologia não é conhecida, embora seja possível que venha a fazer parte de um amplo espectro de desordens fetais que incluiriam fatores vasculares, bem como fatores relacionados à posição do defeito e à capacidade de cicatrização do feto²⁶. A intensidade da reação inflamatória presente na parede intestinal desses pacientes é um fator determinante de seu prognóstico; daí a importância do estabelecimento da etiologia e da identificação de fatores que possam estar associados a uma pior evolução. Em nosso estudo, a inoculação de urina neonatal não foi capaz de produzir reações inflamatórias significativas na parede intestinal de ratos quando comparada a animais de um grupo controle submetido apenas a procedimento de paracentese.

Referências bibliográficas

1. Sherman NJ, Asch MJ, Isaacs H Jr, Rosenkrantz JG. Experimental gastroschisis in the fetal rabbit. *J Pediatr Surg.* 1973;8:165-9.
2. Aktug T, Erdag G, Kargi A. Amnio-allantoic fluid exchange for the prevention of intestinal damage in gastroschisis: an experimental study on chick embryos. *J Pediatric Surg.* 1995;30:384-7.
3. Aktug T, Uçan B, Olguner M. Amnio-allantoic fluid exchange for prevention of intestinal damage in gastroschisis II: effects of exchange performed by using two different solutions. *Eur J Pediatr Surg.* 1998;8:308-11.
4. Aktug T, Uçan B, Olguner M. Amnio-allantoic fluid exchange for prevention of intestinal damage in gastroschisis III: Determination of waste products removed by exchange. *Eur J Pediatr Surg.* 1998;8:326-8.
5. Hakgüder G, Ates O, Olguner M, Riza Sisman A, Akgur FM. Is induction of fetal diuresis with intraamniotic furosemide effective for the removal of intestinal waste products from amniotic fluid? *Eur J Pediatr Surg.* 2002;12:293-8.
6. Saxena AK, Hülskamp G, Schlee J, Schaarschmidt K, Harms E, Willital GH. Gastroschisis: a 15-year, single-center experience. *Pediatr Surg Int.* 2002;18:420-4.
7. Sydorak RM, Nijagal A, Sbragia L, Hirose S, Tsao K, Phibbs RH, et al. Gastroschisis: small hole, big cost. *J Pediatr Surg.* 2002;37:1669-72.
8. Hunter A, Soothill P. Gastroschisis—an overview. *Prenat Diagn.* 2002;22:869-73.

9. Hakgüder G, Ates O, Olguner M, Api A, Ozdogan O, Degirmenci B, et al. Induction of fetal diuresis with intraamniotic furosemide increases the clearance of intraamniotic substances: an alternative therapy aimed at reducing intraamniotic meconium concentration. *J Pediatr Surg.* 2002;37:1337-42.
10. J Baerg, G Kaban, J Tonita, P Pahwa, D Reid. Gastroschisis: a sixteen-year review. *J Pediatr Surg.* 2003;38:771-4.
11. Klück P, Tibboel D, van der Kamp AWM, Molenaar JC. The effect of fetal urine on the development of bowel in gastroschisis. *J Pediatr Surg.* 1983;18:47-50.
12. Tibboel D, Keers CV, Klück P, Gaillard JJJ, Koppenberg J, Molenaar JC. The natural history of gastroschisis during fetal life: development of the fibrous coating on bowel loops. *Teratology.* 1986;33:267-72.
13. Lopez de Torre B, Aldazabal P, Uriarte S, Sanvicente MT, Ruiz I, Tovar JA. Produccion experimental de laparosquisis en el embrion de pollo. *Cir Pediatr.* 1991;4:108-11.
14. Akgur FM, Özdemir T, Olguner M, Aktug T, Özer E. An experimental study investigating the effects of intraperitoneal human neonatal urine and meconium on rat intestines. *Res Exp Med.* 1998;198:207-13.
15. Olguner M, Akgür FM, Api A, Özer E, Aktug T. The effects of intraamniotic human urine and meconium of the intestines of chick embryo with gastroschisis. *J Pediatr Surg.* 2000;35:458-61.
16. Abramovich DR, Gray ES. Physiologic fetal defecation in mid pregnancy. *Obstet Gynecol.* 1982;60:294-6.
17. King LR. Posterior urethra. In: Kelalis PP, King LR, Belman AB, editores. *Clinical Pediatric Urology.* Filadélfia, PA: W. B. Saunders Co; 1985. p. 527-558.
18. Cooney DR. Defects of the abdominal wall. In: O'Neil JA, Rowe MI, Grosfeld JL, Fonkalsrud EW, Coran AG. *Pediatric Surgery.* 5ª ed. Mosby-Year Book, Inc; 1998. p. 1045-1069.
19. Bax NMA. Exomphalos and gastrochisis. In: Freeman NV, Burge MD, Griffiths DM, Malone PSJ, editores. *Surgery of the newborn.* Churchill Livingstone; 1994. p. 301-320.
20. Maksoud JG. Defeitos da região umbilical e paraumbilical. In: Maksoud JG, editor. *Cirurgia Pediátrica.* Rio de Janeiro: Livraria e Editora Revinter; 1998. p. 674-682.
21. Gaines BA, Holcomb GW III, Neblett WW. Gastroschisis and Omphalocele. In: Ashcraft KW, Murphy JP, Sharp RJ, Sigalet DL, Snyder CL. *Pediatric Surgery.* 3ª ed. Filadélfia: W. B. Saunders Co; 2000. p. 639-649.
22. Lotgering FK, Wallenburg HC. Mechanisms of production and clearance of amniotic fluid. *Semin Perinatol.* 1986;10:94-102.
23. Martin RW, Mc Colgin SG. Evaluation of fetal and neonatal acid-base status. *Obstet Gynecol Clin North Am.* 1990;17:223-33.
24. Ciftci AO, Tanyel FC, Ercan MT, Karnak I, Büyükpamukçu N, Hiçsönmez A. In utero defecation by the normal fetus: a radionuclide study in the rabbit. *J Pediatr Surg.* 1996;31:1409-12.
25. Kizilkan F, Karnak I, Tanyel FC, Büyükpamukçu N, Hiçsönmez A. In utero defecation of the nondistressed fetus: a roentgen study in the goat. *J Pediatr Surg.* 1994;29:1487-90.
26. Aktug T, Hosgor M, Akgur FM, Olguner M, Kargi A, Tibboel D. End-results of experimental gastroschisis created by abdominal wall versus umbilical cord defect. *Pediatr Surg Int.* 1997;12:583-6.
27. Mulivor RA, Mennuti MT, Harris H. Origin of the alkaline phosphatases in amniotic fluid. *Am J Obstet Gynecol.* 1979;135:77-80.
28. Potier M, Melacon SB, Dallaire L. Developmental patterns of disaccharidases in human amniotic fluid. *Am J Obstet Gynecol.* 1978;131:73-9.
29. Morin PR, Potier M, Dallaire L. Prenatal detection of intestinal obstruction: deficient amniotic fluid disaccharidases in affected fetuses. *Clin Gent.* 1980;18:217-22.

Correspondência:

Paulo Roberto Ferreira

Rua Américo Vespúcio, 81/802

CEP 90550-030 – Porto Alegre, RS

E-mail: pauloferreira@portoweb.com.br