



ARTIGO DE REVISÃO

Tratamento da hipertensão intracraniana*Treatment of intracranial hypertension*Katia M. Giugno¹, Tânia R. Maia², Cláudia L. Kunrath³, Jorge J. Bizzi⁴**Resumo**

Objetivo: revisar a abordagem terapêutica atual nos pacientes pediátricos com hipertensão intracraniana, internados em unidade de terapia intensiva.

Fonte de dados: revisão bibliográfica sobre o tema, utilizando como base de dados o Medline.

Síntese dos dados: a partir da literatura levantada pode-se observar a existência de medidas de monitorização e tratamento da hipertensão intracraniana aceitas como consenso pelos diferentes autores, assim como abordagens que ainda motivam controvérsias.

Conclusões: os objetivos no manejo do paciente pediátrico com hipertensão intracraniana incluem a normalização da pressão intracraniana, a otimização do fluxo sanguíneo cerebral e pressão de perfusão cerebral, prevenindo o segundo insulto que exacerba a lesão secundária, evitando as complicações associadas com as várias modalidades de tratamento empregadas.

J Pediatr (Rio J) 2003;79(4):287-96: hipertensão intracraniana em crianças, trauma craneencefálico.

Abstract

Objective: to review the current therapeutic approach of intracranial hypertension in pediatric patients admitted to intensive care unit.

Sources of data: bibliographic review of the subject based on Medline.

Summary of the findings: the authors noticed that some measures to control intracranial hypertension are consensual, and others remain controversial.

Conclusions: the goals of management of pediatric patients with intracranial hypertension include: normalizing the intracranial pressure, optimizing cerebral blood flow and cerebral perfusion pressure, preventing second insults that exacerbate secondary injury, and avoiding complications associated with the various treatment modalities employed.

J Pediatr (Rio J) 2003;79(4):287-96: intracranial hypertension in children, intracranial trauma.

-
1. Professora do Dep. de Pediatria da Fundação Faculdade Federal de Ciências Médicas de Porto Alegre (FFFCMPA), Intensivista da Unidade de Tratamento Intensivo do Hospital da Criança Santo Antônio – Complexo Hospitalar Santa Casa de Porto Alegre, Mestre em Pediatria pela Universidade Federal do Rio Grande do Sul (UFRGS).
 2. Professora do Departamento de Pediatria - FFFCMPA, Intensivista da Unidade de Tratamento Intensivo do Hospital da Criança Santo Antônio – Complexo Hospitalar Santa Casa de Porto Alegre.
 3. Médica Intensivista, em estágio no Children's Hospital de Buffalo, NY.
 4. Neurocirurgião do Hospital da Criança Santo Antônio – Complexo Hospitalar Santa Casa de Porto Alegre, Professor de Neurocirurgia da Universidade Luterana do Brasil, Doutor em Neurocirurgia pela UFRGS.

Artigo submetido em 02.04.03, aceito em 24.06.03.

Introdução

A hipertensão intracraniana (HIC) é uma condição clínica que acomete muitos pacientes em unidades de tratamento intensivo (UTI), tendo como origem diferentes anormalidades, tanto do sistema nervoso central como sistêmicas. A HIC é uma das causas mais comuns de lesão cerebral secundária em crianças¹. A correlação da HIC com a morbimortalidade nos pacientes pediátricos justifica a busca de uma melhor compreensão da fisiopatologia, levando, conseqüentemente, à maior adequação no tratamento².

O correto tratamento da criança com HIC exige monitorização contínua da função cerebral através de parâmetros clínicos associados a recursos tecnológicos. O exame clínico nem sempre fornece informações suficientes para dimensionar o grau de HIC, e alguns dos métodos disponíveis para esta avaliação também exigem que o profissional os utilize com cautela³⁻⁶. A monitorização da pressão intracraniana (PIC) é o único método aceito indiscriminadamente como forma para o diagnóstico seguro do aumento da pressão intracraniana, assim como para o tratamento da HIC em algumas situações clínicas⁷.

Existem alguns conceitos já bem definidos em relação ao tratamento da HIC, enquanto outros aspectos continuam sendo motivo de controvérsias^{8,9}.

Fisiopatologia

A lesão cerebral primária no paciente pós-trauma craniano resulta do impacto direto no tecido cerebral. A lesão cerebral primária também já ocorreu quando um paciente é admitido na UTI, após um evento hipóxico-isquêmico. Este dano pode variar de mínimo a irreparável. A lesão cerebral secundária é uma consequência da resposta bioquímica e celular à agressão inicial. Ocorre uma cascata de eventos no cérebro, contribuindo para o surgimento de edema cerebral difuso com lesão e perda celular. Este dano pode incluir a perda da auto-regulação do fluxo sanguíneo cerebral, quebra da barreira hematoencefálica, edema intracelular (citotóxico) e extracelular (vasogênico) e lesão cerebral isquêmica. As lesões cerebrais secundárias progridem com o passar do tempo, atingindo o pico em torno de três a cinco dias. O prognóstico do paciente depende da severidade de cada fase da injúria¹.

O chamado segundo insulto difere de lesão cerebral secundária. O segundo insulto é considerado como o evento (ex. hipotensão, hipóxia) ao qual o paciente pode ser submetido após a lesão primária e que determinaria o aumento na gravidade da lesão cerebral secundária, e seria responsável por pior prognóstico¹⁰. Existem relatos de que os efeitos adicionais da hipotensão e da hipóxia quase dobraram a taxa de mortalidade em pacientes pediátricos com Glasgow 3, após trauma craniocéfálico¹.

Pressão intracraniana

O conteúdo intracraniano é composto de tecido cerebral (80%), liquor (10%) e sangue (10%)². A manutenção da PIC em seus valores normais depende da preservação do volume intracraniano^{11,12}. Qualquer situação que provoque o aumento de volume de um componente intracraniano obriga à diminuição dos outros componentes, para que não ocorra aumento da PIC. O processo de compensação frequentemente ocorre às custas da diminuição do volume de liquor e sangue, uma vez que a massa cerebral é menos compressível. Cerca de 30% da capacidade de diminuição do volume intracraniano é representada pelo liquor, que

pode ser deslocado para o espaço espinhal subaracnóide ou absorvido pelas granulações aracnóides. Quando se esgotam os mecanismos de compensação, como consequência ocorre o aumento da PIC^{1,11}. A elevação da PIC, por sua vez, pode provocar a diminuição da perfusão tecidual, levando a agravamento do dano celular por isquemia, tendo como consequência a morte encefálica^{1,11}. Um mecanismo adicional de controle do aumento da PIC em lactentes é o crescimento do perímetro cefálico, o que não os protege do desenvolvimento agudo de HIC¹¹.

Os valores superiores normais da PIC em crianças ainda geram divergências na literatura, diferentemente dos valores em adultos, que estão bem estabelecidos. A pressão intracraniana varia com a idade, sendo 8 a 10 mmHg considerados valores normais para lactentes, e valores de PIC inferiores a 15 mmHg considerados normais para crianças maiores ou adultos^{1,13}. Hipertensão intracraniana foi definida como PIC acima de 20 mmHg, que persiste por mais de 20 min em adultos¹.

Fluxo sanguíneo cerebral

As alterações do fluxo sanguíneo cerebral (FSC) são importantes na fisiopatologia da HIC, fundamentalmente no dano cerebral por trauma craniano^{14,15}. O FSC está reduzido precocemente após grave dano cerebral pós-trauma e representa um dos focos na estratégia terapêutica¹⁵.

O FSC guarda relação com a pressão de perfusão cerebral e responde a variações da pressão arterial média (PAM), pressão parcial de gás carbônico arterial (paCO₂) e pressão parcial de oxigênio arterial (paO₂)¹². Queda na paO₂ provoca vasodilatação progressiva, podendo ocorrer um aumento de até 300% no FSC, quando a paO₂ atinge 25 mmHg. O gás carbônico provoca vasodilatação cerebral. Para cada mmHg diminuído na paCO₂, corresponde um decréscimo de 3% no FSC. As respostas às alterações na paCO₂ ocorrem de forma rápida, sendo atingido o ponto de equilíbrio em poucos minutos. O FSC é também controlado pelo metabolismo regional, sendo tanto maior o FSC quanto maior o metabolismo de determinada área¹².

Pressão de perfusão cerebral

A pressão de perfusão cerebral (PPC) é igual à diferença entre a PAM e a PIC. O valor recomendado da PPC para a manutenção de um adequado fluxo sanguíneo cerebral é de 50 mmHg. Valores de PPC inferiores a 50 mmHg levarão a um decréscimo proporcional no FSC^{2,6}.

Acredita-se que crianças menores possam suportar valores de PPC inferiores a 50 mmHg sem desenvolver isquemia. Dentro de certos limites, é possível manter o FSC independentemente da PAM, fenômeno chamado de auto-regulação^{11,14}. Os insultos cerebrais podem comprometer os mecanismos de auto-regulação do FSC^{1,16,17}.

Mecanismos da lesão cerebral traumática

As forças envolvidas no TCE de adultos e crianças incluem forças de contato e inercial. Como a relação cabeça-tronco é muito maior na criança, as forças biomecânicas angulares, que causam aceleração e desaceleração, são ampliadas na vítima pediátrica. Como resultado, ocorre maior incidência de dano cerebral difuso nesta faixa etária¹.

Quadro clínico

No exame físico inicial, enfoca-se uma breve avaliação do estado neurológico, incluindo o nível de consciência e o exame pupilar. A suspeita de trauma cervical sempre está presente no TCE grave.

Os achados clínicos nos pacientes com HIC variam desde situações com exame neurológico normal até aquelas em que há sinais inequívocos de comprometimento do SNC. Em lactentes com HIC, o aumento progressivo do perímetro cefálico pode ser o único achado. O quadro clínico depende da velocidade de instalação da hipertensão e da capacidade de acomodação do volume intracraniano dentro da calota craniana^{2,3}.

Na criança consciente, podem surgir queixas como cefaléia, vômitos, diplopia, cegueira episódica e movimentos desconjugados intermitentes. A tríade de Cushing, caracterizada por bradicardia, bradipnéia e hipertensão arterial pode não estar presente em crianças². A escala de Coma de Glasgow fornece um guia para avaliação destes pacientes (Tabela 1).

Havendo aumento da pressão em um dos hemisférios cerebrais, poderá ocorrer herniação uncal; se o aumento da pressão acontecer em ambos os hemisférios cerebrais, a consequência será herniação central².

A história é componente importante na avaliação inicial da gravidade do trauma craniano na criança. A idade do paciente, a determinação da altura da queda, o mecanismo do impacto, assim como a evolução dos sinais e sintomas desde o incidente, como o nível de consciência (sonolência, letargia, coma), a presença de sinais neurológicos focais, a ocorrência de crise convulsiva e a presença de cefaléia auxiliam na determinação dos riscos do TCE. A perda da consciência, isoladamente, é um pobre índice prognóstico¹⁰.

Tabela 1 - Escala de coma de Glasgow

	Resposta	Resposta modificada para lactentes
Escore	Abertura ocular	
4	Espontânea	Espontânea
3	Ao estímulo verbal	Ao estímulo verbal
2	Ao estímulo doloroso	Ao estímulo doloroso
1	Ausente	Ausente
	Melhor resposta motora	
6	Obedece comando	Movimentação espontânea
5	Localiza dor	Localiza dor (retirada ao toque)
4	Retirada ao estímulo doloroso	Retirada ao estímulo doloroso
3	Flexão ao estímulo doloroso (postura decorticada)	Flexão ao estímulo doloroso (postura decorticada)
2	Extensão ao estímulo doloroso (postura descerebrada)	Extensão ao estímulo doloroso (postura descerebrada)
1	Ausente	Ausente
	Melhor resposta verbal	
5	Orientado	Balucia
4	Confuso	Choro irritado
3	Palavras inapropriadas	Choro à dor
2	Sons inespecíficos	Gemido à dor
1	Ausente	Ausente

TCE severo (escore Glasgow: 3-8); TCE moderado (escore Glasgow: 9-12); TCE leve (escore Glasgow: 13-15).

Estudos de imagem

Toda criança com suspeita de HIC e que apresente alteração do nível de consciência, déficit neurológico focal ou sinal físico de trauma craniano deve ser submetida à tomografia de crânio (TC), para diagnóstico etiológico e topográfico das eventuais lesões¹⁰ (Figura 1).

A presença de aumento no volume encefálico, evidenciada por compressão ou obliteração das cisternas mesencefálicas, é fortemente associada com subsequente desenvolvimento de HIC. Outros achados sugestivos de edema cerebral são borramento da substância branca e cinza cerebrais, perda do espaço subaracnóide e compressão ventricular.

Estudos demonstraram que crianças menores de dois anos, e principalmente as abaixo dos 12 meses, podem apresentar um exame clínico-neurológico normal, mesmo com alterações tomográficas que requeiram tratamento cirúrgico¹⁸.

A ressonância magnética cerebral (RM) não acrescenta dados para a indicação de tratamento cirúrgico; no entanto, mostra significativa correlação entre extensão da lesão e prognóstico cognitivo, e é freqüentemente indicada para avaliação da extensão da lesão cerebral e do tronco cerebral¹⁰.

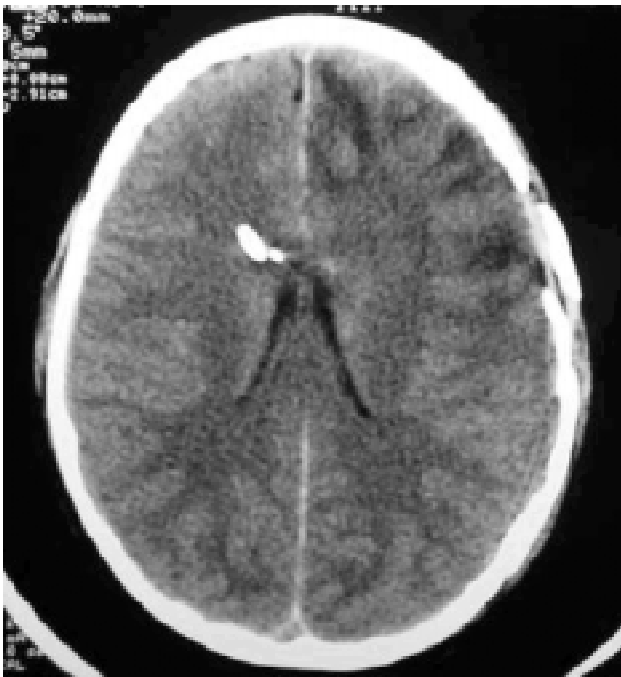

Figura 1 - TC de crânio mostrando monitorização da PIC com cateter de drenagem ventricular associado a eletrodo com transdutor na ponta, em paciente com TCE grave, múltiplas fraturas de crânio e contusão frontal

Monitorização invasiva da pressão intracraniana

A monitorização permite uma avaliação correta da PIC e da pressão de perfusão cerebral, permitindo uma individualização da terapia. A monitorização contínua da pressão intracraniana está indicada nos pacientes com Glasgow = 8, já que o aumento da pressão intracraniana e a diminuição da pressão de perfusão cerebral contribuem para a lesão secundária. Isto é feito através da inserção de cateter intraventricular, que permite a monitorização e drenagem de liquor (quando se fizer necessária). A PPC deve ser mantida na faixa normal, garantindo adequada oferta de oxigênio ao cérebro. A sobrevida observada é de 94% no TCE grave, quando a PIC é mantida abaixo de 20 mmHg¹⁰.

A monitorização da PIC está mais amplamente estudada e tem sua indicação mais estabelecida nos pacientes com traumatismo cranioencefálico grave. Há uma redução importante da mortalidade, de 50% para 36%, devido à utilização de protocolos de tratamento intensivo, incluindo a monitorização da PIC¹⁹. No entanto, a monitorização da PIC pode ser útil em outras situações, embora não existam indicações padronizadas, como, por exemplo, nos pós-operatórios de hematomas espontâneos e tumores e em pacientes com encefalites e acidentes vasculares isquêmicos.

As indicações de monitorização da PIC no paciente com traumatismo cranioencefálico, segundo as recomendações da *Brain Trauma Foundation* (2000), são: pacientes com TCE grave e tomografia computadorizada (TC) de crânio com anormalidades. TCE grave é definido como um escore na escala de Glasgow de três a oito após ressuscitação cardiopulmonar, e anormalidades na TC incluem hematomas, contusões, edema ou cisternas basais comprimidas²⁰. Em adultos, a monitorização da PIC também está indicada na presença de TC de crânio normal, quando dois dos seguintes fatores forem encontrados: idade acima de 40 anos, pressão arterial sistólica <90 mmHg e postura motora anormal (descerebração ou decorticação). Para crianças, não há recomendações específicas no caso de TCE grave com TC de crânio normal.

Tipos de sistemas de monitorização

Existem recomendações para escolha do sistema para monitorização da pressão intracraniana. O aparato de monitorização ideal é aquele que seja confiável, preciso, de baixo custo e que cause mínima morbidade ao paciente²⁰.

Os monitores atualmente disponíveis permitem o registro da pressão através de dreno ventricular acoplado a um transdutor externo (ex. qualquer monitor de pressão invasiva), transdutor na ponta de um eletrodo (ex. Codman[®]), ou por tecnologia de fibra óptica (ex. Camino[®]) (Figura 2).

Dreno (cateter) ventricular acoplado a um transdutor de pressão externo são transdutores de pressão invasiva acoplados na drenagem ventricular externa em contato com a coluna de líquido (liquor). Podem ser recalibrados a qualquer momento. A obstrução do dreno impossibilita ou torna o registro impreciso. O transdutor externo deve ser

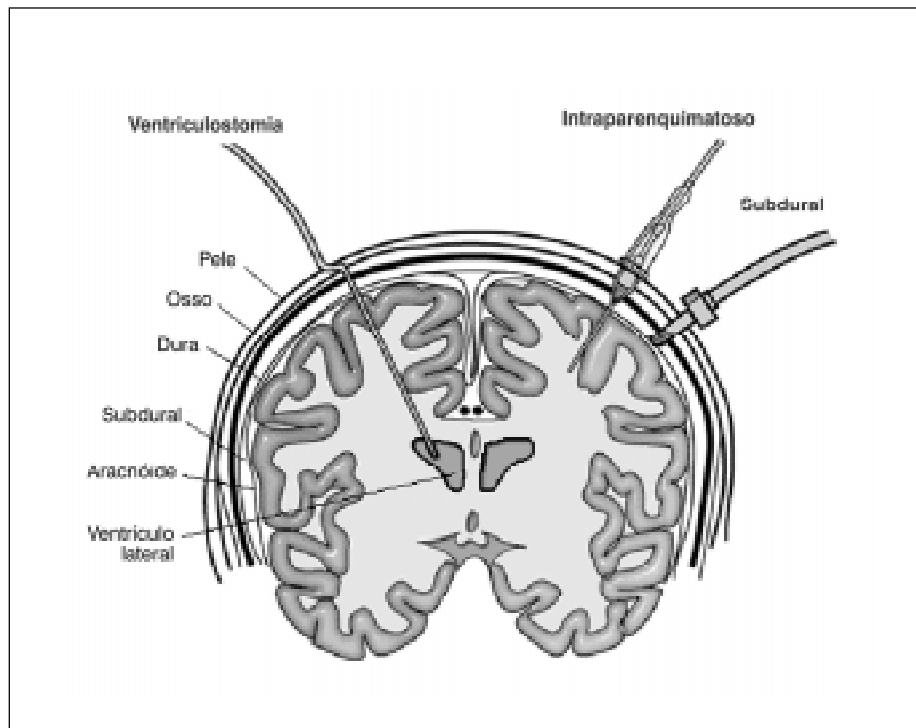


Figura 2 - Monitorização da pressão intracraniana

mantido num ponto de referência fixo, em relação à cabeça do paciente, para não ocorrer erros de medida.

Eletrodo com transdutor ou cateter de fibra óptica na ponta tem o transdutor posicionado internamente no crânio. São calibrados previamente à inserção e não podem ser recalibrados (sem cateter ventricular associado). Conseqüentemente, há um risco para a ocorrência de erros de medição (*drift*), especialmente se a monitorização for feita por diversos dias. Os dois sistemas podem apresentar desvios de medição, no entanto, parece que o eletrodo com transdutor na ponta teria uma menor chance deste problema no período de cinco dias. A precisão das aferições podem ser checadas colocando-se o eletrodo transdutor e o cateter de fibra óptica associado ao dreno ventricular.

Localização intracraniana ideal para a monitorização

A medida da pressão intraventricular é o padrão de referência para a monitorização da PIC.

A medida da PIC com eletrodo transdutor intraparenquimatoso, ou subdural, com cateter acoplado à coluna líquida, é considerada similar à pressão intraventricular.

O valor da pressão obtida por cateter de fibra óptica, colocado no parênquima ou em posição subdural, nem sempre se correlaciona com a pressão intraventricular. Por

outro lado, a medida por eletrodo com transdutor na ponta colocado no espaço subdural apresenta muita diferença em relação à colocação no interior do parênquima.

A mensuração através de cateter epidural, acoplado à coluna líquida, ou através de parafusos subaracnóides, é menos precisa que a monitorização intraventricular.

Complicações da monitorização

Infecção intracraniana clinicamente significativa, associada com sistemas de monitorização da PIC, é rara. A colonização do sistema aumenta significativamente após cinco dias de implantação e, quando detectada, está indicada a retirada do sistema. A irrigação de sistemas acoplados a colunas líquidas aumenta o risco de infecção (6% para 19%). A redução dos índices de infecção tem sido relatada em estudos observacionais, com modificação da técnica de inserção, ou com o uso de antibióticos profiláticos¹⁰.

Hemorragias ocorrem em torno de 1,4% dos casos, sendo que apenas 0,5% necessitam de cirurgia, para drenagem do hematoma²⁰.

A recolocação de cateteres ventriculares por mau funcionamento ou obstrução ocorre em apenas 3% dos casos. Em vigência de PIC >50 mmHg, há aumento no risco de obstrução e perda do sinal. Em relação ao cateter de fibra óptica em posição ventricular ou intraparenquimatoso, a

necessidade de recolocação por mau funcionamento varia de 9% a 40%²⁰.

Os sistemas com cateteres acoplados a colunas líquidas e transdutores externos são os mais baratos.

Em conclusão, o cateter de drenagem ventricular externa acoplado a um transdutor de pressão é o método mais preciso, confiável e de menor custo para a monitorização da PIC. Oferece a possibilidade terapêutica de drenagem líquórica. A utilização de cateteres de fibra óptica (por ex. Camino[®]) ou eletrodos com transdutores de pressão na ponta (por ex. Codman[®]), colocados no interior do dreno ventricular, oferecem benefícios semelhantes, porém a um custo maior.

A monitorização da PIC com cateteres de fibra óptica, ou com eletrodo transdutor de pressão na ponta, colocados dentro do parênquima (intraparenquimatoso), é similar à monitorização intraventricular, porém há um potencial para a ocorrência de erros de medição (*drift*). As monitorizações epidural, subdural ou subaracnóide são menos precisas.

“Ranking” para a tecnologia de monitorização da pressão intracraniana

1. Cateter ventricular acoplado a um transdutor externo ou a um eletrodo, com transdutor na ponta, ou a um cateter de fibra óptica.
2. Transdutores intraparenquimatosos (eletrodo ou fibra óptica).
3. Subdural: cateter acoplado à coluna líquida e transdutor externo, ou eletrodo com transdutor na ponta.
4. Subaracnóide: parafuso acoplado à coluna líquida e transdutor externo.
5. Epidural.

Os estudos disponíveis até o momento não suportam recomendações padronizadas quanto ao uso de antibióticos profiláticos, técnica cirúrgica e momento da retirada da monitorização da PIC. Apesar disso, é prática dos autores a utilização de antibióticos durante todo o período de monitorização. A retirada da monitorização é efetuada 24 a 48 horas após a normalização da PIC.

Monitorização eletrofisiológica

A monitorização neurofisiológica é um método adicional importante para monitorizar a função neurológica dos pacientes com TCE.

A monitorização contínua ou seriada do potencial evocado somatosensorial e do eletroencefalograma são ainda controversos, mas têm sido utilizados para a detecção precoce de mudanças súbitas na função cerebral (ex. evolução de hematoma).

Estudos eletroencefalográficos mostram que a discreta lentificação do traçado pode ser associada com bom prognóstico, e que a ausência de variabilidade e reatividade correlaciona-se com má evolução²¹.

Alguns estudos têm mostrado que a ausência bilateral de picos corticais no potencial evocado somatosensorial é um forte preditor de má evolução funcional em crianças²².

Tratamento

As metas no tratamento da criança com HIC são dirigidas para a prevenção do segundo insulto, que exacerba o dano neuronal e acentua a lesão cerebral secundária. Tal meta é buscada através de intervenções dirigidas para a redução da pressão intracraniana, a maximização da pressão de perfusão cerebral e da oferta de oxigênio ao cérebro. A PPC e a oferta de oxigênio dependem de ventilação adequada, da função cardíaca e da perfusão sistêmica.

O atendimento imediato, objetivando o correto diagnóstico e a estabilização do paciente é essencial. O roteiro de tratamento deve incluir medidas que visem à estabilização global do paciente, assim como medidas específicas para o controle da pressão intracraniana.

Medidas gerais

a) Posição da cabeça

A cabeça deve ser mantida em posição neutra e elevada a trinta graus, para otimizar o retorno venoso. Quando houver necessidade de mobilização do paciente, a cabeça deve ser mantida em alinhamento com a coluna. Movimentos de rotação para a direita podem aumentar mais a PIC do que movimentos para a esquerda. A posição prona deve ser evitada, por aumentar as pressões intra-abdominal e intratorácica, com conseqüente aumento da PIC.

b) Temperatura corporal

A meta quanto à temperatura é a manutenção do paciente normotérmico, evitando agressivamente a hipertermia, pois esta pode aumentar o metabolismo cerebral¹². Já a hipotermia prolongada pode diminuir os leucócitos, aumentando o risco de infecção, além de não melhorar a morbimortalidade em vários insultos neurológicos. Ainda pode causar distúrbios na condução ventricular e na cascata da coagulação^{17,23}. Existem novos enfoques a este respeito, que serão discutidos adiante.

c) Monitorização hemodinâmica

É recomendada a instalação de um cateter arterial, para medida de PAM contínua, e cateter central com medida de pressão venosa central (PVC). A hipotensão deve ser tratada agressivamente com o uso de drogas vasoativas. Deve-se tolerar hipertensão arterial sistêmica (HAS) leve, pois esta pode ser compensatória para manter a PPC. Nas situações de perda da auto-regulação cerebral, qualquer alteração de pressão pode ser diretamente transmitida aos vasos cerebrais, com maior risco de edema ou isquemia. Nestes casos, pode-se empregar o nitroprussiato de sódio ou beta-bloqueadores.

d) Manejo respiratório

Recomenda-se a intubação do paciente, quando houver sinais clínicos de HIC, Glasgow menor ou igual a oito, presença de sofrimento respiratório, hipercapnia ou hipoxemia refratária¹².

A técnica de seqüência rápida de intubação (preparação, pré-oxigenação, sedação, pressão cricóide, bloqueio neuromuscular e intubação orotraqueal) tem se mostrado mais segura do que a intubação nasotraqueal, ou a intubação orotraqueal sem bloqueio neuromuscular^{24,25}.

A saturação do paciente deve ser mantida acima de 92%. A PaCO₂ deve ser mantida em torno de 35 mmHg (evitar níveis de PaCO₂ >38 mmHg). Não deve ser usada a hiperventilação profilática, pelo risco de vasoconstricção arterial e conseqüente isquemia cerebral. No suporte ventilatório, é recomendada a manutenção de uma freqüência respiratória baixa, pois o tempo expiratório mais prolongado facilita o retorno venoso. A utilização de pressão expiratória final positiva (PEEP) não é contra-indicada; deve-se, entretanto, ter presente as suas potenciais interferências hemodinâmicas¹².

A hemoglobina e o hematócrito devem ser mantidos, respectivamente, acima de 10 mg/dl e 30%¹⁰.

e) Sedação/Analgesia

O paciente deve ser mantido sem dor e agitação, evitando-se estímulos sempre que possível. Antes da aspiração e/ou intubação, recomenda-se o uso de lidocaína 1 mg/kg endovenoso, visando evitar o aumento da PIC¹². As drogas comumente usadas são o midazolam, a morfina ou o fentanil. A infusão de propofol deve ser limitada a 12 horas, pelo risco de hipotensão e acidose metabólica. O uso de ketamina deve ser evitado, pois aumenta a PIC. Algumas vezes é necessário o emprego de paralisia muscular com agentes derivados do curare. Uma vez paralisado, o paciente requer adequada atenção a todos os pontos de pressão do corpo. Os pacientes curarizados devem ter monitorização eletroencefalográfica contínua, em função do risco de crise convulsiva. Deve ser considerada a profilaxia de trombose venosa nas crianças maiores e naquelas que requerem altas doses de barbitúrico ou paralisia prolongada¹⁰.

f) Controle de crises convulsivas

As crises convulsivas podem levar à hipoxemia e hipercapnia com aumento da PIC e do FSC. Estudos em adultos mostram eficácia no uso profilático da fenitoína na primeira semana pós-trauma, diminuindo o número das crises convulsivas. Em crianças, é indicado o uso de anticonvulsivantes se houver crise convulsiva repetida, epilepsia prévia, evidência de contusão cortical severa ou evidência de laceração à cirurgia¹⁰.

g) Suporte nutricional

Iniciar alimentação do paciente precocemente, preferindo-se a via enteral. Administração em torno de 30% a

60% do gasto metabólico basal. Pacientes tratados com altas doses de barbitúricos podem necessitar nutrição parenteral em função de gastroparesia ou íleo prolongado¹².

Deve-se promover um controle rigoroso da glicemia, evitando a infusão de glicose nas primeiras 48 horas, a menos que haja hipoglicemia (<75mg/dl), considerando-se o risco potencial de incremento da acidose láctica¹⁰.

h) Aporte hídrico

A restrição da razão hídrica é indicada no paciente com hiponatremia dilucional¹¹. Além disso, devemos monitorizar eletrólitos e osmolaridade regularmente, observando a tendência atual de manter o paciente com o nível sérico de sódio em faixa mais elevada⁹. Manter controle rigoroso do débito urinário com atenção especial aos pacientes com uso de diuréticos para evitar a desidratação¹¹.

Tratamento específico da pressão intracraniana elevada

O tratamento específico da pressão intracraniana elevada visa a manter a pressão de perfusão cerebral em 40-45 mmHg nos lactentes e nas crianças menores, e em 50-55 mmHg nas crianças maiores e adolescentes. O tratamento da HIC deve ser iniciado se: PIC = 15 mmHg nos lactentes, = 18 mmHg em crianças menores de 10 anos, e >20 mmHg em crianças maiores e adolescentes¹⁰.

Drenagem liquórica

É uma estratégia utilizada para diminuir a PIC, quando o paciente possui um cateter intraventricular. Recomenda-se a retirada de alíquotas entre 3 a 5 ml de liquor, com reavaliação da PIC¹².

Agentes osmóticos e diuréticos

O emprego de agentes osmóticos e diuréticos pressupõe a manutenção do paciente em euvolemia com hiperosmolaridade.

Manitol: o manitol inicialmente causa expansão plasmática, reduzindo o hematócrito e a viscosidade sangüínea, aumentando o fluxo sangüíneo e o aporte de oxigênio ao cérebro, e reduzindo a PIC em poucos minutos. Em um segundo momento, ocorre aumento da osmolaridade sérica, desidratando o parênquima cerebral^{11,12}. Quando administrado em bolo, o manitol diminui a PIC em um a cinco minutos, com um pico máximo em 20 a 60 minutos. Entretanto, quando a redução urgente é necessária, a dose inicial de 1 mg/kg deve ser administrada em aproximadamente 20 minutos^{12,17}. O manitol é dramaticamente efetivo, revertendo sinais de herniação transtentorial⁸. Na manutenção do tratamento, deve-se administrar 0,25 a 0,5 mg/kg a cada duas a quatro horas, monitorizando a osmolaridade plasmática, pelo risco de insuficiência renal. A osmolaridade plasmática deve ser mantida em torno de 320 mOsm/l¹². O manitol ultrapassa a barreira hematoencefálica e, se usado

por período prolongado, pode causar aumento da PIC. Além disso, as dosagens devem ser diminuídas gradativamente, pois o manitol pode causar HIC rebote^{9,12}.

Furosemide: pode ser usado na dose de 1 mg/kg até de seis horas, para diminuir a produção de liquor, principalmente se a PIC se mantiver elevada mesmo com o uso do manitol^{2,11,12}. Não deve ser utilizado se osmolaridade sérica for superior a 320 mOsm/l¹². Alguns autores consideram desnecessário seu uso¹¹.

Barbitúricos

São empregados para controle da HIC refratária em paciente hemodinamicamente estável. Diminuem a PIC por diminuição do metabolismo cerebral e há conseqüente diminuição do FSC. O fator limitante no uso dos barbitúricos está relacionado à diminuição do tônus simpático, levando à vasodilatação periférica, que ocorre em até 50% dos pacientes^{11,12,26}.

O barbitúrico de curta ação, para uso endovenoso, disponível em nosso meio, é o tiopental. Iniciamos com dose de ataque de 5 mg/kg em 10 minutos. Subseqüente é mantida a infusão contínua de 1 a 5 mg/kg/hora, com doses de reforço de 2,5 mg/kg, se necessário. Os níveis séricos terapêuticos devem ser mantidos entre 6-8,5 mg/dl¹². O tratamento persiste por no mínimo 48 horas após o controle da PIC, realizando uma diminuição gradativa. Se a PIC se mantiver elevada mesmo com níveis séricos adequados da medicação, ou se ocorrer hipotensão persistente, deve ser suspensa a infusão.

Hiperventilação

A hiperventilação deve ser empregada somente na situação de herniação transtentorial incipiente (com dilatação pupilar transitória, postura anormal, hipertensão inexplicável ou bradicardia) ou HIC refratária, pelo risco de isquemia cerebral. A redução da PaCO₂ para menos de 30 mmHg pode levar à perda da autoregulação cerebral. Quando indicada a hiperventilação, o objetivo deve ser de manter a PaCO₂ entre 30-35 mmHg inicialmente e entre 25-30 mmHg numa segunda etapa. É importante evitar agressivamente PaCO₂ = 25 mmHg e, se obtido o controle da PIC, retornar lentamente à normoventilação, pelo risco de HIC rebote^{11,12}.

Corticosteróides

Não existem estudos que mostrem vantagens em seu uso. Não são recomendados na prática clínica.

Outras estratégias no tratamento da HIC

Cloreto de Sódio a 3%

Recentes estudos têm se voltado para o uso de solução hipertônica de cloreto de sódio (NaCl 3%), que aumenta a osmolaridade com redução da PIC, e mantém o volume

intravascular. Atua por gerar gradiente osmótico na barreira hematoencefálica intacta, reduzindo o volume cerebral. Pesquisas realizadas em animais e em crianças mostraram que tanto o manitol quanto o NaCl 3% são eficazes na redução da PIC, mas o efeito obtido com a infusão da solução salina hipertônica é mais acentuado e mais prolongado. Recomenda-se o uso de NaCl 3%, quando a PIC se mantém elevada (>25 mmHg) em vigência de tratamento máximo, incluindo hiperventilação controlada e coma barbitúrico²⁷.

O objetivo é elevar o sódio até 160 mEq/l e manter a osmolaridade em torno de 330 mOsm/l. A administração do NaCl 3% deve ser feita em infusão contínua, com controle do sódio sérico a cada seis horas, respeitando-se o aumento máximo de sódio em torno de 15 mEq/l/dia. Peterson et al. sugerem a infusão contínua de NaCl 3%, variando de 0,1 a 1 ml/kg/h, dependendo da concentração de sódio e da razão hídrica desejada. Para não ocorrer edema cerebral de rebote, deve ser evitada a queda rápida da osmolaridade. Na retirada, recomenda-se a diminuição máxima de 10 mEq/l/dia na concentração do sódio sérico. Agindo desta forma, o risco de desenvolvimento de mielinólise pontina, hemorragia cerebral e insuficiência renal aguda é baixo^{9,26,28,29}.

Craniectomia descompressiva

Embora exista na literatura a proposta de craniectomia descompressiva nas situações de HIC refratária, não existe uma recomendação padronizada quanto ao seu emprego. Estudos mostraram melhores resultados quando empregada de maneira precoce (< 48 horas), em casos selecionados³⁰.

Hipotermia leve

A hipotermia leve (32-34 °C) tem se mostrado neuroprotetora em animais de experimentação. Diminui os níveis de aminoácidos excitatórios na região peritrauma.

Pesquisas conduzidas em pacientes adultos mostram resultados conflitantes³¹. Enquanto estudos publicados não mostraram vantagens no uso desta terapêutica, outros mais recentes sugerem benefício com seu emprego. Estão em curso estudos visando demonstrar o potencial benefício desta modalidade terapêutica¹⁵.

Dexanabinol

É um canabinóide sintético, não psicotrópico, antagonista não competitivo dos receptores NMDA (N-metil-D-aspartato), que atua também como removedor de radicais tóxicos e inibidor da produção de fator de necrose tumoral. Observou-se redução da HIC e da hipotensão sistêmica, que, acrescidas às propriedades antiexcitatórias, antioxidantes e antiinflamatórias, torna o dexanabinol uma droga promissora no tratamento da HIC. Indicado nas primeiras seis horas do TCE grave. Encontra-se em fase de estudo clínico¹⁵.

A Figura 3 apresenta o algoritmo do manejo da hipertensão intracraniana.

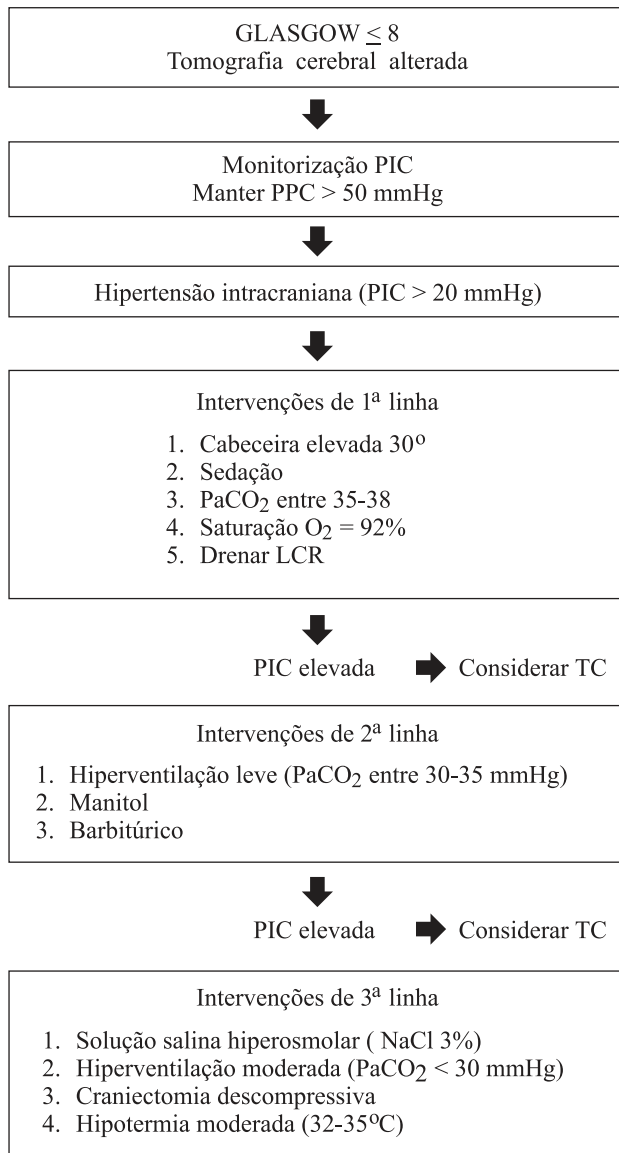


Figura 3 - Algoritmo do manejo da hipertensão intracraniana

Morbidade e mortalidade

Nos últimos 20 anos, houve significativo declínio na morbidade e mortalidade associadas ao trauma craniano em crianças. No entanto, continuam sendo mais elevadas do que em adultos, com pico na faixa de lactentes¹⁰.

Conclusão

Os objetivos no manejo da hipertensão intracraniana na infância incluem: monitorização criteriosa da pressão intra-

craniana, permitindo que se busque normalizar a pressão intracraniana, otimizar o fluxo sanguíneo cerebral e a pressão de perfusão cerebral, prevenir os desequilíbrios que exacerbam a lesão secundária e evitar as complicações associadas com o tratamento empregado. Apesar de significativos avanços no entendimento dos mecanismos de lesão secundária, o prognóstico a longo prazo de lactentes e crianças que sofreram TCE continua pobre.

Referências bibliográficas

- Enrione MA. Current concepts in the acute management of severe pediatric head trauma. *Clin Ped Emerg Med* 2001;2:28-40.
- Shapiro K. Increased intracranial pressure. In: Levin D, Morriss F, Fletcher J. *Essentials of pediatric intensive care*. 2ª ed. Nova Iorque: Churchill Livingstone; 1997.p.43-7.
- Shetty AK, Desselle BC, Craver RD, Steele RW. Fatal cerebral herniation after lumbar puncture in a patient with a normal computed tomography scan. *Pediatrics* 1999;103:1284-7.
- Filloux F, Dean M, Kirsch JR. Monitoring the central nervous system. In: Rogers MC. *Textbook of pediatric intensive care*. 3ª ed. Baltimore: Williams & Wilkins; 1996.p.667-98.
- Kirsch JR, Traystman RJ, Rogers MC. Cerebral blood flow measurement techniques in infants and children. *Pediatrics* 1985;75:887-95.
- Skippen P, Seear M, Poskitt K, Kestle J, Cochrane D, Annich G, et al. Effect of hyperventilation on regional cerebral blood flow in head-injured children. *Crit Care Med* 1997;25:1402-9.
- Pople IK, Muhlbauer MS, Sanford RA, Kirk E. Results and complications of intracranial pressure monitoring in 303 children. *Pediatr Neurosurg* 1995;23:64-7.
- Roberts I, Schierhout G, Alderson P. Absence of evidence for the effectiveness of five interventions routinely used in the intensive care management of severe head injury: a systematic review. *J Neurol Neurosurg Psychiatry* 1998;65:729-33.
- Peterson B, Khanna S, Fisher B, Marshall L. Prolonged hypernatremia controls elevated intracranial pressure in head-injured pediatric patients. *Crit Care Med* 2000;28:1136-43.
- Mazzola CA, Adelson PD. Critical care management of head trauma in children. *Crit Care Med* 2002;30(11 Suppl):393-401.
- Luerssen TG, Wolf CE. Pathophysiology and management of increased intracranial pressure in children. In: Andrews BT, Hammer GB. *Pediatric neurosurgical intensive care*. 1ª edição. Park Ridge: AANS; 1997.p.37-57.
- Greenberg MS. *Handbook of Neurosurgery*. 5ª ed. Nova Iorque: Thieme; 2001.p.640-53.
- Nussbaum E, Maggi JC. Pentobarbital therapy does not improve neurologic outcome in nearly drowned, flaccid-comatose children. *Pediatrics* 1988;81:630-4.
- James HE. Pediatric head injury: what is unique and different. *Acta Neurochir Suppl* 1999;73:85-8.
- Bayir H, Clark RS, Kochanek PM. Promising strategies to minimize secondary brain injury after head trauma. *Crit Care Med* 2003;31(1 Suppl):112-7.
- Miller VS. Reye's syndrome. In: Levin D, Morriss F, Fletcher J. *Essentials of Pediatric Intensive Care*. 2ª ed. Nova Iorque: Churchill Livingstone; 1997.p.32-5.
- Miller VS, Packhard AM. Cerebral resuscitation: hypoxic-ischemic encephalopathy. In: Levin D, Morriss F, Fletcher J. *Essentials of Pediatric Intensive Care*. 2ª ed. Nova Iorque: Churchill Livingstone; 1997.p.19-31.

18. Schutzman SA, Greenes DS. Pediatric minor head trauma. *Ann Emerg Med* 2001;37:65-74.
19. Marshall L, Gautille T, Klauber M, Eisenberg H, Jane J, Luerssen T, et al. The outcome of severe closed head injury. *J Neurosurg* 1991;75(5 Suppl):28-36.
20. Brain Trauma Foundation. Guidelines for the management of severe traumatic brain injury [review]. *J Neurotrauma* 2000;17(6-7):449-597.
21. Hulihan JF, Syna DR. Electroencephalographic sleep patterns in post-anoxic stupor and coma. *Neurology* 1994;44:758-60.
22. Beca J, Cox PN, Taylor MJ, Bohn D, Butt W, Logan WJ, et al. Somatosensory evoked potentials for prediction of outcome in acute severe brain injury. *J Pediatr* 1995;126:44-9.
23. Bohn DJ, Biggar WD, Smith CR, Conn AW, Barker GA. Influence of hypothermia, barbiturate therapy, and intracranial pressure monitoring on morbidity and mortality after near-drowning. *Crit Care Med* 1986;14:529-34.
24. Walls RM. Rapid-sequence intubation in head trauma. *Ann Emerg Med*. 1993;22(6):1071-2.
25. Yamamoto LG, Yim GK, Britten AG. Rapid sequence anesthesia induction for emergency intubation. *Pediatr Emerg Care* 1990;6:200-13.
26. Mascia L, Andrews PJ, McKeating EG, Souter MJ, Merrick MV, Piper IR. Cerebral blood flow and metabolism in severe brain injury: the role of pressure autoregulation during cerebral perfusion pressure management. *Intensive Care Med* 2000; 26:202-5.
27. Valadka AB, Robertson CS. Should we be using hypertonic saline to treat intracranial hypertension? *Crit Care Med* 2000; 28:1245-6.
28. Simma B, Burger R, Falk M, Sacher P, Fanconi S. A prospective, randomized, and controlled study of fluid management in children with severe head injury: lactated ringer's solution versus hypertonic saline. *Crit Care Med* 1998;26:1265-70.
29. Qureshi AI, Suarez JJ. Use of hypertonic saline solutions in treatment of cerebral edema and intracranial hypertension. *Crit Care Med* 2000;28:3301-13.
30. Polin RS, Shaffrey ME, Bogaev CA, Tisdale N, Germanson T, Bocchicchio B, et al. Decompressive bifrontal craniectomy in the treatment of severe refractory posttraumatic cerebral edema. *Neurosurgery* 1997;41:84-94.
31. The Hypothermia After Cardiac Arrest Study Group. Mild therapeutic hypothermia to improve the neurologic outcome after cardiac arrest. *N Engl J Med* 2002;346:549-56.

Endereço para correspondência:

Dra. Tânia Rohde Maia

Av. Iguaçú, 165/405 – Porto Alegre, RS

Telefax: (51) 3334.1247

E-mail: taniarm@uol.com.br