



RELATO DE CASO

Sepse por Salmonella associada à deficiência do receptor da interleucina-12 (IL-12Rβ1)*Salmonella septicemia associated with interleukin 12 receptor β1 (IL-12 Rβ1) deficiency***Beatriz Tavares Costa Carvalho¹, Antônio V. Iazzetti², Maria Aparecida G. Ferrarini³, Sandra O. Campos⁴, Marco Antônio Iazzetti⁵, Fabianne A.M.C. Carlesse⁶****Resumo**

Objetivo: descrever caso clínico de uma criança que desenvolveu septicemia por *Salmonella enteritidis*, sendo diagnosticada imunodeficiência primária.

Descrição: paciente masculino, de um ano e nove meses, com febre e lesões de pele há 50 dias, internado com lesão perilabial ulcerada com secreção purulenta, lesão ulcerada friável em língua, lesões ulcerocrostosas em membros, pneumonia bilateral com derrame pleural e choque séptico, sendo diagnosticado *Salmonella enteritidis* como agente etiológico. A identificação desta bactéria direcionou a investigação para a síndrome MIM. O diagnóstico de deficiência do receptor da interleucina-12 (IL-12Rβ1) foi confirmado através da dosagem de IL-12 e do interferon (IFN)-γ produzido pelas células do paciente em meio de cultura. O resultado demonstrou ausência de produção de IL-12 e do IFN-γ, mesmo após estímulo adequado.

Comentários: a identificação da *Salmonella enteritidis* como agente etiológico de septicemia sugere uma disfunção do sistema imunológico. Foi realizada avaliação laboratorial das imunidades humoral, celular e inata. Após avaliação laboratorial direcionada para síndrome MIM, foi confirmada a deficiência do receptor da interleucina-12 (IL-12Rβ1). O uso do IFN-γ é recomendado nos casos graves, assim como o tratamento de suporte e o aconselhamento genético.

J Pediatr (Rio J) 2003;79(3):273-6: Salmonella, imunodeficiência, interleucinas, micobactérias, septicemia, interferon, BCG.

Abstract

Objective: to present a case report of a child who developed sepsis by *Salmonella enteritidis* associated with the diagnosis of primary immunodeficiency.

Description: a twenty-one months old boy presenting fever and skin lesions, bilateral pneumonia with pleural effusion and septic shock. *Salmonella enteritidis* was isolated in blood cultures and pleural fluid. The identification of the bacteria suggested the presence of the MIM syndrome. The diagnosis of IL-12Rβ1 was confirmed after IL-12 and IFN-γ levels were measured using patient cells in a culture medium. The results showed absence of IL-12 and the IFN-γ post stimulation using BCG.

Comments: a severe infection by *Salmonella enteritidis* is strongly suggestive of an immune system dysfunction. Laboratory tests for humoral, cellular and innate immunity were performed. Interleukin 12 receptor β1 (IL-12 Rβ1) deficiency was confirmed after specific laboratory evaluation. The use of INF-γ is recommended in severe cases.

J Pediatr (Rio J) 2003;79(3):273-6: Salmonella, immunodeficiency, interleukins, mycobacteria, septicemia, interferon, BCG.

-
1. Professora Adjunta da Disciplina de Alergia, Imunologia Clínica e Reumatologia do Dep. de Pediatria da Universidade Federal de São Paulo (USP).
 2. Professor Adjunto e Chefe da Disciplina de Infectologia Pediátrica da USP.
 3. Mestre em Pediatria e Médica Assistente da Disciplina de Infectologia Pediátrica da USP.
 4. Professora Assistente da Disciplina de Infectologia Pediátrica do Dep. de Pediatria da USP. Chefe do Pronto-Socorro de Pediatria do Hospital São Paulo.
 5. 2º Assistente do Dep. de Pediatria, Setor de Pronto-Socorro, Disciplina de Infectologia Pediátrica e Mestrando da Faculdade de Ciências Médicas da Santa Casa de Misericórdia de São Paulo.
 6. Médica Pediatra especializanda da Disciplina de Infectologia Pediátrica da USP.

Artigo submetido em 04.10.02, aceito em 03.12.02.

Introdução

As imunodeficiências primárias (PID) caracterizam-se por defeitos qualitativos e/ou quantitativos, geneticamente determinados, em um ou mais sistemas responsáveis pela proteção do organismo. A prevalência das PID é de 1:10.000, excluindo-se a deficiência de IgA¹. Já foram descritos mais de 95 diferentes tipos de PID, que variam de acordo com o setor do sistema imunológico acometido e com a gravidade do quadro clínico. Em um extremo, temos a imunodeficiência grave combinada (SCID), considerada uma emergência pediátrica², e de outro, a deficiência de IgA, assintomática na maioria dos casos³. As PIDs são classificadas em quatro grandes grupos: defeitos na imunidades humoral, celular, fagócitos e complemento⁴.

Mycobacterias não tuberculosis são microrganismos de baixa virulência e comumente presentes no meio ambiente. Doenças por estes agentes são fortemente sugestivas de defeito da imunidade do hospedeiro⁵. Recentemente, foi descrita uma nova síndrome designada “susceptibilidade mendeliana a infecções por micobactérias” (MIM 209950), na qual os pacientes apresentam susceptibilidade aumentada a infecções pelo BCG, *mycobacterias não tuberculosis* e *Salmonella*⁶.

As infecções causadas por *Salmonella* não *typhi* em crianças saudáveis são usualmente confinadas ao trato gastrointestinal, caracterizadas por diarreia aguda, febre e geralmente autolimitadas. Entretanto, o curso clínico pode ser afetado por fatores como idade, doença de base e imunossupressão, o que pode favorecer a invasão da corrente sanguínea com complicações. *Salmonellas* são bastonetes gram-negativos, não encapsulados, não esporulados, anaeróbios facultativos⁷. A resposta imunológica para *Salmonella* e outros organismos intracelulares depende da imunidade mediada por célula (CMI). O mecanismo efetor mais importante da CMI é a ativação de macrófagos infectados por citocinas, particularmente o interferon gama (IFN- γ)⁸.

O objetivo deste trabalho é relatar o caso clínico de uma criança que desenvolveu septicemia por *Salmonella enteritidis*, tendo como doença de base uma imunodeficiência primária.

Descrição do caso

Paciente com um ano e nove meses, pardo, masculino, com história de febre e de lesões de pele há 50 dias (hiperemia cutânea generalizada, vesículas e crostas em mãos, pés e região perioral), tendo feito uso de ampicilina por 14 dias, com melhora do quadro cutâneo, mas persistência da febre. Após quatro dias do término do tratamento, houve piora das lesões cutâneas, sendo internado, neste serviço, com lesão perilabial ulcerada com secreção purulenta, lesão ulcerada friável em língua, monilíase oral, secreção purulenta em orofaringe e lesões ulcerocrostosas em dorso e palmas das mãos (Figura 1) e dorso do pé. Apresentava ainda, ao exame físico, palidez ++/4, taqui-

dispnéia, edema discreto em região cervical, com ingurgitamento das veias superficiais do pescoço, e presença de circulação colateral na região superior do tórax. Fígado a 1,5 cm do RCD, edema de 3+/4 em MSE, petéquias em face anterior MID. Peso = 7.835 g, E= 77cm, FC= 140bpm, PA= 100 x 70 mmHg, FR= 36irpm.

Antecedentes pessoais: aos três meses, apresentou laringite e otite média aguda e, aos 12 meses de idade, vesícula e crostas em mãos e pés, sendo tratado com ampicilina.

Antecedentes familiares: pais saudáveis, um irmão e uma irmã saudáveis. Mãe teve um natimorto.

DNPM: adequado.

Vacinação: em dia, inclusive BCG.

Internado com HD – desnutrição, piodermite, celulite de membro superior esquerdo, trombose venosa profunda de membro superior esquerdo, trombose de veia cava superior e pneumonia. Evoluiu com derrame pleural à direita e choque séptico.

Permaneceu internado por 51 dias. Neste período, fez uso dos seguintes antibióticos: vancomicina, fortaz, amicacina, cloranfenicol e ceftriaxone.

Uma semana após a alta, foi reinternado com quadro de insuficiência respiratória e pneumonia bilateral, permanecendo em UTI por dez dias. No 14º DIH surgiram novas lesões de pele, semelhantes às da primeira internação.

Exames laboratoriais

Durante a internação, os níveis de hemoglobina variaram de 5,3 a 11,1g/dl. O número de leucócitos totais variou de 9.200 a 12.300/mm³, com predomínio de neutrófilos.

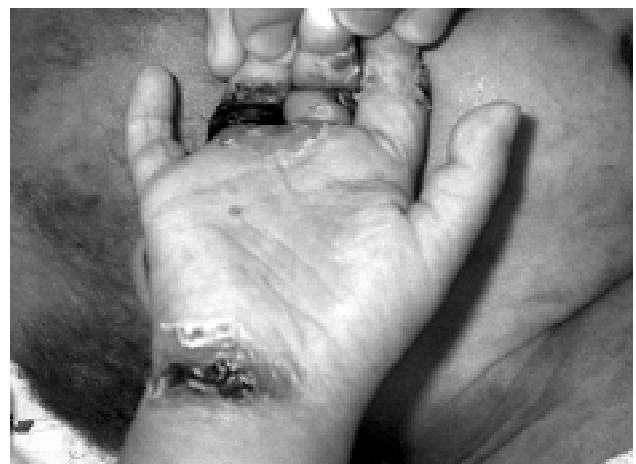

Figura 1 - Lesões ulcerocrostosas nas mãos

Em 16 hemogramas realizados, apresentou linfopenia (3 a 23%) em 14 deles (valor de referência para idade: 38-53%)⁹; plaquetopenia nos primeiros dias de internação; HIV foi negativo. Três hemoculturas foram positivas para *Salmonella enteritidis*; líquido pleural mostrou cultura positiva para *Salmonella* e coprocultura sem crescimento de patógenos. Linfócitos T e subpopulações: CD3 = 503/mm³ (normal: 1.800-3.000); CD4 = 343/mm³ (normal: 1.000-1.800); CD8 = 138/mm³ (normal: 800-1.500). Imunoglobulinas séricas: IgA = 367 mg/dl (normal: 7-149); IgG = 1.300 mg/dl (normal: 526-951); IgM = 35,2 mg/dl (normal: 40-154); IgE = 1.090,7 UI/ml. Teste do NBT (nitrobluetetrazolium) foi normal, assim como a eletroforese de hemoglobina.

Dosagem de citocinas: IL-12 em meio estimulado com BCG + IFN- γ – controle: 2.068 pg/ml, paciente: 63 pg/ml. IFN- γ em meio estimulado com BCG + IL12 – controle: 19.408 pg/ml, paciente: 12 pg/ml.

Exames de imagem: trombose de veia cava superior e bloqueio de cefálicas estendendo-se até jugulares.

Discussão

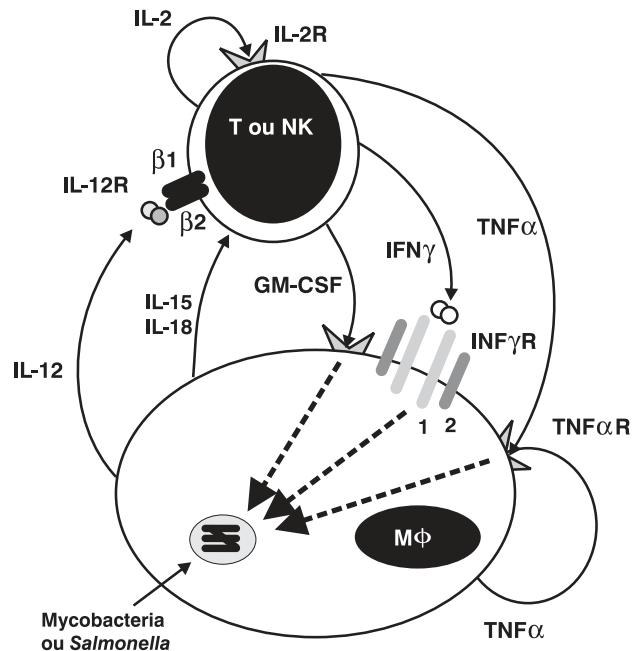
Chama a atenção, neste paciente, uma infecção extremamente grave pela *Salmonella enteritidis*, sem quadro intestinal, sugerindo uma disfunção do sistema imunológico. Inicialmente, foi levantada a hipótese de imunodeficiência grave combinada (SCID), devido à linfopenia apresentada durante o quadro agudo, que reverteu após esta infecção. Lactentes e crianças apresentam número absoluto de linfócitos (3.000 a 5.000/mm³) superior aos de adultos (1.500 a 2.500/mm³)⁹, e redução importante do número destas células pode ser causa de infecções graves, com evolução fatal, se não tratada adequadamente¹⁰.

A identificação do agente etiológico foi crucial para o direcionamento da investigação da síndrome MIM 209950. Os estudos moleculares desta síndrome revelaram diferentes tipos de mutações, resultando em diferentes doenças: deficiência completa recessiva da cadeia de ligação do receptor do interferon gama (IFN- γ R1); deficiência completa recessiva da cadeia sinalizadora do receptor do interferon gama (IFN- γ R2); deficiência parcial recessiva do IFN- γ R1; deficiência parcial recessiva do IFN- γ R2; deficiência parcial dominante do IFN- γ R1; deficiência completa da subunidade p40 da IL-12 (IL-12p40); deficiência completa do gene que codifica a cadeia β 1 do receptor da IL-12 (IL-12R β 1)^{5,6,11}. A característica comum entre estas deficiências é a redução ou ausência de IFN- γ durante um processo infeccioso.

O fagócito mononuclear é crítico na defesa contra patógenos virulentos e não virulentos. Quando a *Mycobacteria* infecta o macrófago, estimula-o a produzir IL-12. Esta citocina, ligando-se ao seu receptor (IL-12R), estimula células T e NK a produzirem IFN- γ . O IFN- γ age através do seu receptor sobre macrófagos, estimulando maior produção de IL-12, produção de fator de necrose tumoral- α

(TNF- α) e de fator estimulador de crescimento de colônias de macrófagos e granulócitos, aumentando seu poder bactericida para micobactérias¹²⁻¹⁴. A IL-12 é um heterodímero secretado predominantemente por macrófagos em resposta a estímulos inflamatórios como, por exemplo, a ingestão de micobactérias. É composta de dois componentes distintos: p35 e p40 que, juntos, constituem a forma biologicamente ativa, a p70. Esta liga-se ao seu receptor (IL-12R), que é um complexo heterodímero composto de duas cadeias, β 1 e β 2 (IL-12R β 1 e IL-12R β 2), que são expressos em células T e NK ativadas^{5,11}(Figura 2).

O IFN- γ é produzido predominantemente por células T e NK em resposta a estímulos inflamatórios, estimulando o desenvolvimento e função de células efetoras. Junto com o fator de necrose tumoral (TNF- α) ativa os mecanismos microbicidas dos macrófagos, ativando genes que regulam a apoptose e atividade antiviral, aumenta a expressão de moléculas de classe I e II do MHC e modula a expressão de outras moléculas envolvidas na apresentação de antígeno, resultando num aumento de função das células T¹².



IL= interleucina, IFN= interferon, TNF= fator de necrose tumoral, GM-CSF= fator estimulador de colônia de granulócito-macrófago. Adaptado de: Holland SM, Clinical Reviews in Allergy & Immunology 2001; 20(1):121-37.

Figura 2 - O macrófago infectado por uma Micobactéria ou *Salmonella* produz IL-12, a qual liga-se ao seu receptor (IL-12R) presente em linfócitos T e células NK, estimulando-os a produzirem IL-2, IFN- γ , TNF- α e GM-CSF. O IFN- γ e o GM-CSF estimulam o macrófago a produzir TNF- α , com conseqüente destruição do microrganismo intracelular

Pacientes com defeito do IL-12R não estimulam a produção de IFN- γ pelas células T e NK⁵. O estudo da produção de citocinas revelou que o nosso paciente produz uma quantidade extremamente baixa de IFN- γ , mesmo após estímulo com a IL-12, levando ao diagnóstico de deficiência de IL12R β 1. Infecção disseminada por mycobacteria e septicemia por *Salmonella enteritidis* constituem o quadro clínico predominante nesta doença¹⁵. Embora a disseminação do BCG com evolução para óbito possa ocorrer nesta síndrome¹¹, os pacientes com deficiência de IL-12R geralmente formam um granuloma em resposta a esta vacina, sem maiores complicações¹¹. Nosso paciente recebeu a BCG no primeiro mês de vida, assim como as outras vacinas do calendário oficial, mas não apresentou, até o momento, nenhuma reação a esta vacina. A formação do granuloma pode não ser adequada em vários graus, na dependência do patógeno envolvido. Geralmente estes pacientes não apresentam problemas com bactérias encapsuladas, pois produzem anticorpo de forma adequada.

O diagnóstico destes pacientes deve ser realizado o mais rapidamente possível, para que se planeje um tratamento adequado. A determinação dos níveis séricos de IFN- γ pelo método do ELISA é muito útil para a identificação da doença. Níveis séricos elevados desta citocina sugerem uma deficiência completa do receptor do IFN- γ (IFN- γ R), enquanto que níveis baixos ou indetectáveis sugerem deficiência de IL-12 ou do IL-12R. Deficiência da IL-12R β 1 pode ser diagnosticada mediante produção muito baixa de IFN- γ e análise por citometria de fluxo da presença da cadeia IL-12R β 1 em células T ativadas¹¹.

O número de micobactérias não *tuberculosis* identificado tem sido cada vez maior. Embora o diagnóstico etiológico tenha avançado muito, o tratamento continua longo, dispendioso e difícil. Muitas destas micobactérias apresentam resistência ao tratamento, tornando-o quase impossível em pacientes com síndrome MIM. A instituição da terapêutica específica para o agente etiológico identificado é crucial para a recuperação do paciente. Em caso de deficiência de IL-12, IL-12R e deficiência parcial do IFN- γ R, terapia adicional com IFN- γ tem-se mostrado efetiva⁵. Esta citocina tem sido usada com sucesso em pacientes com infecção por micobactérias, e seu uso por tempo prolongado em pacientes com doença granulomatosa crônica demonstra ser uma droga segura e bem tolerada⁵. A importância do relato deste caso deve-se ao fato de que alguns pacientes em nosso meio desenvolvem reação adversa ao BCG ou infecção por micobactéria, às vezes de evolução fatal, e o diagnóstico de imunodeficiência não é estabelecido. A identificação destes casos resultaria num tratamento mais adequado, com maior sobrevida para estes pacientes.

Referências bibliográficas

1. Primary immunodeficiency diseases - Report of an IUIS Scientific Committee. International Union of Immunological Societies. Clin Exp Immunol 1999;118 Suppl 1:1-28.
2. Rosen FS. Severe combined immunodeficiency. A pediatric emergency. J Pediatr 1997;130:345-6.
3. Carneiro-Sampaio MMS, Carbonare SB, Rozentraub RB, Araujo MN, Ribeiro MA, Porto MH. Frequency of selective IgA deficiency among Brazilian blood donors and healthy pregnant women. Allergol Immunopathol 1989;17:213-6.
4. Zelasko M, Carneiro-Sampaio MMS, Cornejo de Luigi M, Olarte MG, Madrigal OP, Perez RB, et al. Primary immunodeficiency diseases in Latin America: first report from light countries participating in LAGID. J Clin Immunol 1998; 18:161-6.
5. Holland SM. Treatment of infections in the patient with Mendelian susceptibility to mycobacterial infection. Microbes Infect 2000; 2:1579-90.
6. Casanova SL, Picard C, Baud O, Fieschi C. Diagnosis and management of inheritable disorders of interferon Y mediated immunity. Immunol Allergy Clin N Am 2000;20:65-76.
7. Edward W. Hook *Salmonella* species. In: Mandell. Principles and practice of infectious diseases. 5ª ed. Livingstone: Copyright; 2000.p.2345-55.
8. Ottenhoff THM, Verhagen CE, Boer T, Smiths HH, Verreck FAW, Wierenga EA, et al. Residual type 1 immunity in patients genetically deficient for interleukin 12 receptor B1 (IL-12R β 1): evidence for an IL-12 β 1 independent pathway of IL-12 responsiveness in human T cells. J Exp Med 2000;192:517-28.
9. Erkeller-Yuksel FM, Deneys V, Yuksel B, Hannet I, Hulstaert F, Hamilton C, et al. Age related changes in human blood lymphocyte subpopulations. J Pediatr 1992;120:216-22.
10. Buckley RH. Primary cellular immunodeficiencies. J Allergy Clin Immunol 2002;109:747-57.
11. Casanova JL, Fieschi C, Dupius S, Picard C, Smith E, Holland SM. High levels of interferon gamma in the plasma of children with complete interferon gamma receptor deficiency. Pediatrics 2001;107:E48.
12. Dorman SE, Holland SM. Interferon Y and interleukin 12 pathway defects and human disease. Cytokine Growth Factor Rev 2000; 11:321-33.
13. German T, Riide E. Interleukin 12. Int Arch Allergy Immunol 1995;108:103-12.
14. Eckmann L, Kagnoff MF. Cytokines in host defense against *Salmonella*. Microbes Infect 2001;3:1191-200.
15. de Jong R, Altare F, Haagen IA, Elferink DG, Boer T, Vriesman PJCVB, et al. Several mycobacterial and *Salmonella* infections in interleukin 12 receptor deficient patients. Science 1998; 280:1435-8.

Endereço para correspondência:

Dra. Beatriz Tavares Costa Carvalho

Rua Marcos Lopes, 132 – ap. 142

CEP 04513-080 – São Paulo, SP

Tel.: (11) 5574.0548 – Fax: (11) 5579.1590

E-mail: beatrizt@nox.net