



ARTIGO DE REVISÃO

***Seqüelas respiratórias de doenças virais:
do diagnóstico ao tratamento****Respiratory sequelae of viral diseases: from diagnosis to treatment***Alejandro Teper¹, Gilberto Bueno Fischer², Marcus Herbert Jones³****Resumo**

Objetivo: o objetivo do presente texto é apresentar uma revisão acerca das principais questões clínicas que envolvem o pediatra frente ao diagnóstico, manejo e prognóstico da situação.

Fontes de dados: foram utilizadas informações de artigos publicados em revistas científicas nacionais e internacionais, selecionadas das bases de dados Lilacs e Medline.

Síntese dos dados: para fins diagnósticos, a investigação radiológica evidencia hiperinsuflação pulmonar, espessamento dos feixes broncovasculares e, menos freqüentemente, bronquiectasias, atelectasias e hiperlucência pulmonar. A tomografia computadorizada permite visualizar alterações estruturais e funcionais, como aprisionamento de ar, bronquiectasias e padrão mosaico. Estudos funcionais pulmonares, em crianças e lactentes, revelam invariavelmente redução acentuada dos fluxos expiratórios. Biópsia pulmonar não é obrigatória para confirmação de bronquiolite obliterante. O diagnóstico pode ser feito pela combinação de história de bronquiolite, doença pulmonar obstrutiva crônica e alterações tomográficas características. O tratamento feito pela maioria dos centros inclui corticóides orais e inalatórios e broncodilatadores por períodos prolongados, e o manejo das exacerbações freqüentemente requer antibióticos e fisioterapia.

Conclusões: a maioria dos pacientes tem uma evolução favorável, com lenta melhora da função pulmonar e da necessidade de oxigênio suplementar. Alguns pacientes evoluem com piora progressiva da hipoxemia e retenção de CO₂, levando à hipertensão pulmonar e *cor pulmonale*. A maioria dos pacientes portadores de bronquite obliterante pós-infecciosa apresenta quadros leves e moderados, fazendo com que o prognóstico, em geral, seja bom, com baixa mortalidade.

J Pediatr (Rio J) 2002; 78 (Supl.2): S187-S194: bronquiolite obliterante, crianças, tomografia, bronquiolite viral, espirometria.

Abstract

Objective: the objective of the present article is to present a review of the main clinical issues faced by pediatricians while defining the diagnosis, management and prognosis of postinfectious *bronchiolitis obliterans*.

Sources: data from national and international scientific journals selected from the Lilacs and Medline databases.

Summary of the findings: with the purpose of establishing the diagnosis, a radiological investigation shows high levels of pulmonary insufflation, thickened bronchovascular bundles and, less often, bronchiectasis, atelectasis and pulmonary hyperlucency. The CT exam allows the visualization of structural and functional findings, such as air trapping, bronchiectasis and mosaic pattern. Lung function tests in children and infants always reveal significant reduction of expiratory flows. Pulmonary biopsy is not mandatory in order to confirm *bronchiolitis obliterans*. Diagnosis can be established through the combination of history of bronchiolitis, chronic obstructive pulmonary disease and typical tomographic findings. The treatment used by most services includes oral and inhaled corticosteroids and bronchodilators for long periods. The management of exacerbated conditions often requires antibiotics and physical therapy.

Conclusions: most patients present a favorable outcome with slow improvement of the pulmonary function and reduced necessity for supplementary oxygen. Some patients present progressive worsening of hypoxemia and CO₂ retention, which leads to pulmonary hypertension and *cor pulmonale*. Postinfectious *bronchiolitis obliterans* is mild and moderate in most patients, with consequent good prognosis and low mortality.

J Pediatr (Rio J) 2002; 78 (Supl.2): S187-S194: bronchiolitis obliterans, children, tomography, viral bronchiolitis, spirometry.

-
1. Pneumologista Pediátrico, Centro Respiratorio - Hospital de Niños Ricardo Gutiérrez, Argentina.
 2. Professor Titular de Pediatria - Fundação Faculdade Federal de Ciências Médicas de Porto Alegre.
 3. Professor do Departamento de Pediatria - Pontifícia Universidade Católica do Rio Grande do Sul, Pesquisador do Instituto de Pesquisas Biomédicas da PUCRS.

Introdução

Os avanços em terapia intensiva nos últimos anos permitiram a sobrevivência de muitas crianças que, afetadas por infecções respiratórias virais graves, evoluem com seqüelas ventilatórias persistentes e graves. Essa síndrome

clínica tem sido chamada de bronquiolite obliterante pós-infecciosa (BO)^{1,2}. As principais características são a gravidade da obstrução respiratória e a ausência de resposta aos tratamentos empregados, em oposição aos quadros mais benignos e autolimitados, que se seguem à bronquiolite viral aguda. O paciente, tipicamente, mantém sibilância, taquipnéia, dispnéia e tosse persistente por semanas, ou meses, após a infecção inicial. A doença pode persistir por anos, após a agressão inicial, com pioras devido a exacerbações por infecções virais, resultando em supuração, atelectasias e pneumonias²⁻⁵. Não existem dados epidemiológicos disponíveis, mas aparentemente a BO tem alta prevalência na região sul do Brasil, Uruguai, Argentina e Chile, sendo uma das principais causas de doenças pulmonar obstrutiva crônica da infância nessas regiões, e gerando uma demanda de atendimentos ambulatoriais e hospitalares semelhante ao que é observado em portadores de fibrose cística. Nessa doença, que em nosso meio não é tão rara, o conhecimento sobre fatores de risco, fisiopatologia, alterações inflamatórias e de função pulmonar ainda é bastante escasso.

Fisiopatologia

Etiologia

A bronquiolite obliterante é uma enfermidade caracterizada por um processo de inflamação e fibrose em vias aéreas. Entre as várias etiologias descritas em crianças, como inalação de substâncias tóxicas, síndromes aspirativas e doenças da imunidade, a BO pós-infecciosa é a causa mais freqüente em nosso meio. Os principais agentes infecciosos que desencadeiam este processo de fibrose são os vírus da influenza, parainfluenza, sarampo, adenovírus e vírus respiratório sincicial⁶. *Mycoplasma pneumoniae* também pode estar associado ao desenvolvimento de BO^{4,7,8}. Mais recentemente, com o aprimoramento e difusão dos métodos diagnósticos para vírus respiratórios, pôde-se conhecer a prevalência e o comportamento de cada um destes agentes. Atualmente a investigação da etiologia viral por imunofluorescência é feita em muitos centros, o que permite a identificação dos vírus em casos de bronquiolite viral aguda, especialmente nos casos mais graves. Entretanto, muitos pacientes são encaminhados para investigação semanas, ou meses, após a agressão inicial, na qual o agente etiológico não foi identificado.

O adenovírus está associado aos casos mais graves. Fatores como genótipo viral, resposta imunológica, carga viral, predisposição genética⁹ e influências do meio ambiente podem estar associados à gravidade da doença, na sua fase aguda, e com as seqüelas. Na América do Sul, a genotipagem das cepas de adenovírus, feita ao longo de vários anos, mostrou que o genótipo 7h, uma nova variante de adenovírus, era o agente infeccioso na maioria dos casos graves e fatais¹⁰⁻¹³.

Histologia

O padrão histológico típico da BO pós-infecciosa é o de bronquiolite constritiva, caracterizada por obstrução variável de vias aéreas por tecido fibroso. Geralmente é uma lesão das pequenas vias aéreas, com discreto envolvimento do parênquima pulmonar. A mucosa brônquica é lesada e sua luz é ocupada por tecido fibroso, produzindo obstrução parcial ou completa de bronquíolos terminais. Ocorre deposição de colágeno na submucosa, levando a estreitamento concêntrico progressivo e à distorção da luz brônquica, estase de muco e inflamação crônica¹⁴. Dois estudos recentes realizados em crianças brasileiras, portadoras de BO pós-infecciosa, confirmaram que, na maioria dos pacientes, as lesões correspondem ao padrão de bronquiolite constritiva, que, caracteristicamente, tem uma resposta pobre ao tratamento com corticóides^{3,15}.

Função pulmonar

Estudos funcionais pulmonares em crianças e lactentes revelam, quase que invariavelmente, redução acentuada dos fluxos expiratórios. A bronquiolite obliterante com padrão constritivo tipicamente se expressa por obstrução fixa e mínima resposta à administração de corticóides¹⁶. A Tabela 1 apresenta os principais estudos funcionais pulmonares em crianças com BO. O padrão obstrutivo grave é predominante, especialmente quando o teste é realizado nos primeiros meses, ou anos após o evento inicial, conforme demonstrado por Teper¹⁷ e Jones¹⁸. As manobras expiratórias forçadas apresentam marcada concavidade e redução dos fluxos expiratórios, especialmente dos fluxos telexpiratórios. A Figura 1 apresenta uma manobra expiratória forçada, realizada em um lactente de 19 meses de idade, portador de BO. A presença de redução da capacidade vital sugerindo padrão restritivo ocorre em poucos pacientes e provavelmente é secundária ao aprisionamento de ar. Nos estudos em que medidas de volume pulmonar foram realizadas, a maioria dos pacientes apresentava capacidade pulmonar total normal^{2,19,20}. Os estudos funcionais realizados vários anos após o início da doença mostram melhora da obstrução ventilatória e, em alguns pacientes, espirometria normal^{3,21}.

Diagnóstico

O diagnóstico de BO está baseado na história pregressa de uma infecção respiratória de vias aéreas inferiores, geralmente uma bronquiolite viral aguda, seguida de doença pulmonar obstrutiva crônica persistente. Clinicamente se expressa por tosse, sibilância, crepitações e hipoxemia, que persistem além do período normal observado em uma bronquiolite. Em crianças maiores, observa-se intolerância a exercícios físicos e, freqüentemente, baqueteamento digital. Inicialmente, o que mais chama a atenção nessa doença

Tabela 1 - Principais estudos de função pulmonar em portadores de bronquiolite obliterante pós-infecciosa

Autor	Número de pacientes	Idade ao teste função pulmonar	Método empregado	Resultados obtidos
Teper ¹⁷ Buenos Aires, Argentina	13	3 a 14 meses	Manobras expiratórias forçadas em lactentes	Obstrução grave em todos os pacientes
Jones ¹⁸ Porto Alegre, Brasil	14	3 meses a 3 anos	Manobras expiratórias forçadas em lactentes	13 pacientes com padrão obstrutivo moderado e grave, 1 paciente com padrão misto
Zhang ³ Porto Alegre, Brasil	8	5 a 7 anos	Espirometria	4 pacientes com padrão obstrutivo, 3 com padrão misto, 1 normal
Colom ¹⁹ Buenos Aires, Argentina	7	7 anos	Espirometria e Volumes pulmonares	Obstrução moderada, sem resposta ao BD. Não se observou padrão restritivo
Hardy ² Philadelphia, EUA	7	4 a 15 anos	Espirometria e Volumes pulmonares	Padrão obstrutivo em 6 pacientes Padrão restritivo em um paciente
Kim ³³ Coréia do Sul e EUA	14	>7 anos	Espirometria e Volumes pulmonares	Padrão obstrutivo grave Não se observou padrão restritivo Resposta ao BD acima de 10% em 3 pacientes
Chang ²¹ South Brisbane, Austrália	9	>7 anos	Espirometria	7 pacientes com padrão obstrutivo, 2 normais. Sem resposta ao broncodilatador

é a persistência dos sintomas obstrutivos e a ausência de resposta aos tratamentos empregados, mesmo com o uso de corticóide sistêmico em altas doses, e uso contínuo de broncodilatadores orais e/ou inalados⁴.

Na radiografia simples de tórax, os achados característicos são hiperinsuflação pulmonar, espessamento dos feixes broncovasculares, hiperlucência, bronquiectasias e atelectasias^{3,21}.

O uso de cintilografia pulmonar com infusão intravenosa de macroagregados radioativos tem boa sensibilidade para detecção de defeitos perfusionais. Alterações de perfusão e ventilação pulmonar estão quase sempre presentes nessa doença. As áreas hipoperfundidas correspondem a regiões com vasoconstricção hipóxica, que são visualizadas na radiografia simples de tórax, como áreas hiperlucidas ou hiperinsufladas^{2,4,6}.

A broncografia, usada até recentemente como método de detecção de bronquiectasias, não é mais empregada devido à invasividade deste método e pela disponibilidade de métodos de superior qualidade, como a tomografia. Atualmente, o exame que melhor descreve as alterações pulmonares é a tomografia computadorizada de alta resolu-

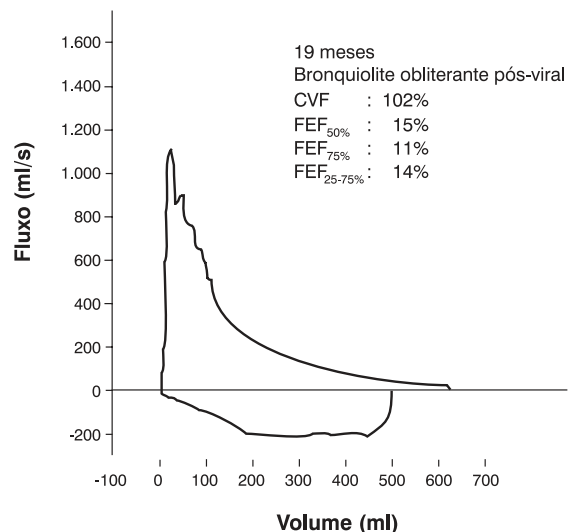


Figura 1 - Curva fluxo-volume obtida em um lactente de 19 meses, portador de bronquiolite obliterante pós-viral. Observa-se grave distúrbio ventilatório obstrutivo, caracterizado por acentuada concavidade da curva expiratória forçada com fluxos muito reduzidos. Capacidade vital dentro dos limites da normalidade

ção^{1,22}. Na série de Zhang²², as anormalidades, em ordem de frequência, foram espessamento brônquico, bronquiectasias e o “padrão mosaico”, que corresponde a áreas de atenuação aumentada e reduzida (Figura 2). A tomografia tem maior sensibilidade para detectar a presença de atelectasias segmentares e subsegmentares e bronquiectasias do que o radiograma convencional. Adicionalmente, a comparação de imagens em inspiração e expiração oferece a possibilidade de combinar informações estruturais e funcionais, permitindo avaliar a presença de alçapamento de ar e vasoconstrição hipóxica²². As limitações do método incluem a necessidade de intubação e anestesia em crianças menores, e a exposição à radiação, que excede em mais de 100 vezes a radiação de uma radiografia simples de tórax. Recentemente, alguns autores têm proposto o uso de máscara laríngea, ou simplesmente pressão positiva em vias aéreas em vez de anestesia e intubação traqueal para realizar a tomografia, o que potencialmente pode aumentar a segurança do exame²³. Contudo, a indicação de tomografia computadorizada de alta resolução na investigação de BO deve ser limitada a pacientes com alto grau de suspeição.

O diagnóstico definitivo é realizado por biópsia pulmonar a céu aberto. Contudo, segundo vários autores, o diagnóstico pode ser feito, com uma boa margem de segurança, pela presença de sintomas persistentes de doença pulmonar obstrutiva e alterações específicas na tomografia computadorizada de tórax^{2,4,21}. Estudos recentes, que combinaram tomografia computadorizada de alta resolução e biópsia pulmonar, confirmaram plenamente essa conduta^{3,15}. É importante ressaltar que a biópsia pulmonar nem sempre confirma o diagnóstico. Devido à heterogeneidade da distribuição das lesões pulmonares, o material obtido pela biópsia pulmonar pode conter alterações histopatológicas leves, que podem facilmente passar despercebidas^{2,14,15,24}.

A proposta de diagnóstico de BO pós-infecciosa adota-se baseia-se nos seguintes critérios: (1) evento infeccioso inicial; (2) persistência de sintomas obstrutivos, como sibilância, crepitações, dispnéia por mais de 6 semanas após o evento inicial; (3) tomografia computadorizada de alta resolução, com bronquiectasias e padrão mosaico; (4) Exclusão de afecções pulmonares, como fibrose cística, aspiração de corpo estranho, malformações congênitas, tuberculose, SIDA e outras imunodeficiências^{3,5,6,17-19}.

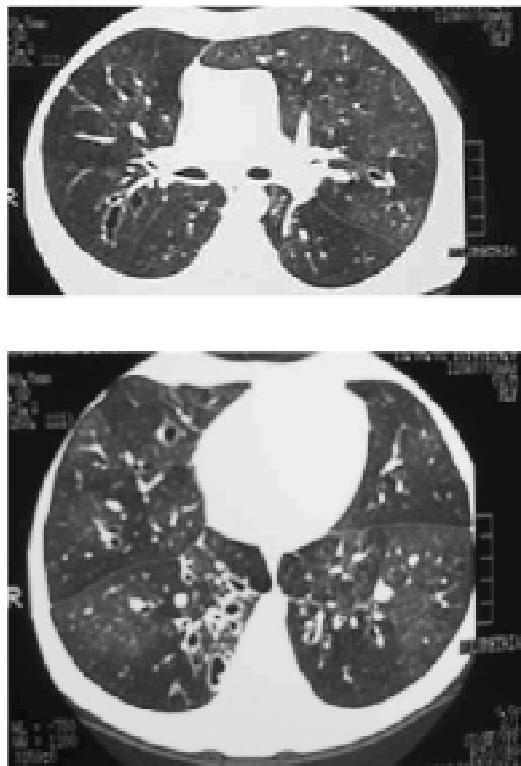


Figura 2 - Tomografia computadorizada de alta resolução mostrando áreas de atenuação em mosaico e bronquiectasias

Tratamento

O tratamento da bronquiolite obliterante ainda não está estabelecido universalmente. A maioria dos serviços de pneumologia pediátrica utiliza uma combinação de corticóides e broncodilatadores em uso contínuo, além de outras medidas de suporte.

Corticosteróides

Aparentemente, a doença, uma vez estabelecida, tem características de obstrução fixa. Porém, um componente obstrutivo variável, que se expressa por períodos de melhora e de piora e, possivelmente, pela esporádica resposta ao broncodilatador, e que talvez seja a expressão de hiperreatividade brônquica, também pode estar presente. Como se desconhecem as características do processo inflamatório pulmonar, e, particularmente, a sua duração, o uso de corticóide é mantido por longos períodos, menos pela expectativa de reverter esta obstrução grave e fixa, e mais com a intenção de reduzir a hiperreatividade brônquica e broncoconstrição secundária a infecções virais e alergia.

Há sugestões, baseadas em estudos animais, de que os corticosteróides poderiam modificar o curso da doença²⁵. O uso de corticóides nos primeiros 60 ou 90 dias do estabelecimento da doença visaria a uma reversão da atividade inflamatória, especialmente a deposição de fibroblastos.

Estudos semelhantes ainda não foram realizados em humanos. Não há estudos suficientes para afirmar-se que os corticosteróides possam exercer um papel decisivo no controle do processo inflamatório original, ou impedir a progressão da BO pós-infecciosa em crianças. Seu uso baseia-se em relatos de sucesso em adultos portadores de BO²⁶ e na observação empírica de melhora após sua introdução, e piora após sua suspensão.

A forma de administração dos corticóides é controversa. Zhang³ utilizou corticóide sistêmico por via oral na maioria dos pacientes, com o argumento de que a obstrução respiratória grave impediria a chegada do aerossol até a periferia do pulmão. Outros grupos preferem usar altas doses de corticóide inalatório (beclometasona em doses acima de 1500 µg), com a intenção de reduzir ao máximo os efeitos sistêmicos⁵. É possível que, usando-se os corticosteróides inalatórios, se reduza a hiperreatividade brônquica pelo menos parcialmente; entretanto, não há segurança para sua indicação. Como esses pacientes encontram-se, muitas vezes, instáveis nos primeiros 2 anos de vida, o uso de corticóides inalados pode contribuir para uma melhor estabilidade clínica.

A pulsoterapia (metilprednisolona IV, dose de 30mg/kg/dia por três dias) a cada 30 dias tem sido proposta para reduzir os efeitos colaterais da administração sistêmica prolongada de corticóide, e é uma alternativa para os pacientes com quadros mais graves. Há relatos limitados e não controlados de sucesso com esta abordagem²⁰.

Broncodilatadores

Assim como os corticosteróides orais ou inalatórios, os broncodilatadores (BD) também têm indicação empírica. Especialmente nos primeiros 2 anos de vida, seu uso pode reduzir parcialmente os sintomas obstrutivos. Quando usados, prefere-se os β_2 -adrenérgicos de curta ação, por via inalatória, através de aerossóis dosimetrados com espaçadores apropriados para a idade. Avaliação funcional pré e pós-BD, em lactentes e crianças portadoras de BO, mostram resposta variável ao uso de broncodilatadores, mas, na maioria dos pacientes, não se observa resposta imediata^{17,20,21}. O seu uso deve ser guiado por critérios clínicos.

Em relação aos β_2 -adrenérgicos de longa duração, aplicam-se os princípios terapêuticos de asma grave persistente, ou seja, devem ser usados com a intenção de reduzir a dose de corticóides inalatórios ou sistêmicos, e nunca como monoterapia. Entretanto, não há estudos até o momento que definam precisamente o uso sistemático dessas drogas.

Antibióticos

Como muitos pacientes apresentam infecções respiratórias frequentes e bronquiectasias, o uso de antibióticos é, muitas vezes, necessário. Em geral, as bactérias isoladas nesses pacientes são aquelas mais comuns do aparelho respiratório, tais como *Streptococcus pneumoniae*, *Haemophilus influenzae*, *Brahmanella catharralis*, e para esses agentes devem ser dirigidos os antibióticos. O exame bacterioscópico e a cultura do escarro podem orientar a antibioticoterapia em crianças maiores. Nas crianças menores, pode-se obter alguma informação da etiologia infecciosa por aspirado traqueal, ou através de lavado bronco-alveolar. Esses achados, entretanto, devem ser avaliados com cautela, pois a diferenciação entre colonização e infecção, muitas vezes, é impossível. Nos pacientes com bronquiectasias difusas, é mais frequente a necessidade do uso de antibióticos. Não se encontram na literatura estudos que sustentem o uso continuado de antibióticos nesse tipo de paciente. Uma estratégia é utilizá-los na vigência de febre, ou de piora da secreção (volume aumentado ou escarro mais espesso). O período de uso pode ser de 14 a 21 dias, em cada curso de antibiótico.

Fisioterapia

Nas crianças com BO, as principais indicações para fisioterapia são relacionadas com o tratamento de bronquiectasias e de atelectasias. Assim como em outras estratégias terapêuticas para esses pacientes, seu uso é empírico, embora seus resultados possam ser observados, com melhora do quadro de retenção de secreções, qualidade e quantidade das secreções, assim como na eventual reexpansão de atelectasias. Pode-se também utilizar técnicas de reabilitação da musculatura ventilatória em pacientes com obstrução ventilatória crônica e acentuada. Seu uso ainda é pouco estudado em crianças, mas inferências podem ser feitas a partir de estudos com adultos portadores de doença pulmonar obstrutiva crônica.

Oxigenoterapia

Muitos pacientes necessitam de oxigênio suplementar por períodos prolongados (meses ou até anos), e alguns o fazem permanentemente. Em geral, as concentrações de O₂ necessárias para manter a saturação acima de 94% são baixas (FiO₂ de 0,25 a 0,4), e podem ser obtidas com concentradores portáteis de oxigênio²⁷. A medida da saturação da hemoglobina deve ser feita em cada revisão clínica. Idealmente, a saturação deveria ser medida também durante o sono. Muitos pacientes podem apresentar saturação dentro dos limites da normalidade, em vigília, e queda importante durante o sono, como em muitas outras enfermidades respiratórias. Na experiência de Porto Alegre²⁷, o programa de oxigenoterapia domiciliar iniciou-se de maneira “artesanal”, através de doações, e contando com o apoio da comunidade e da equipe médica. Posteriormente, estabeleceu-se um programa específico para crianças dependentes de oxigênio, mantido pelo Sistema Único de Saúde.

Nutrição

Assim como em outras pneumopatias crônicas, nas quais o consumo energético é acentuado, deve-se procurar manter o paciente com aporte calórico e energético adequados. Embora essas necessidades devam ser individualizadas, o objetivo é manter a criança com desenvolvimento pñdero-estatural adequado para a idade. Nos casos em que o aporte protéico-calórico esteja impossibilitado através da via oral, pode ser necessário o uso de sonda nasogástrica ou nasoenteral para alimentação suplementar. Eventualmente pode ser necessário o uso de alimentação por gastrostomia, em pacientes nos quais não se obtenha um aporte protéico-calórico apropriado.

Cirurgia

Em pacientes com bronquiectasias localizadas, ou com colapso lobar crônico, a resseção do lobo acometido pode evitar maior freqüência de exacerbações infecciosas e redução da necessidade de fisioterapia²⁸. Recentemente tem sido proposta a cirurgia de redução de volume pulmonar em casos de extrema hiperinsuflação pulmonar, com resultados encorajadores²⁹.

Refluxo gastroesofágico

Tem-se observado uma freqüência elevada de refluxo gastroesofágico (RGE) em crianças portadoras de BO³⁰. O mecanismo provável é o aumento da pressão abdominal pela hiperinsuflação pulmonar, característica nesses pacientes. O diagnóstico deve ser, preferencialmente, feito por pHmetria de 24 horas. Na impossibilidade de realizá-la, havendo suspeita clínica, pode-se iniciar medidas terapêuticas para RGE, como dieta espessada, posicionamento adequado, evitando-se a posição supina, inibidores de secreção ácida e medicação para acelerar o esvaziamento gástrico.

Profilaxia

Como em outras doenças pulmonares crônicas, atitudes preventivas ambientais podem ter impacto considerável. Exposição ao fumo deve ser evitada, assim como contato com doenças respiratórias virais, especialmente nos primeiros meses posteriores ao agravo viral inicial. Deve-se ter muita atenção quanto à possibilidade de infecção viral adquirida em ambiente hospitalar, pois essas crianças apresentam alto risco de deterioração clínica, se expostas a novos agravos ao aparelho respiratório. Pela mesma razão, o contato desses pacientes com outras crianças potencialmente infectadas em creches e escolas, em especial durante o inverno, deveria ser restrito, até que houvesse uma estabilização da doença.

As imunizações devem ser aplicadas conforme o calendário vacinal. Vacinas para prevenção de doenças respiratórias, tais como vacina para *Haemophilus influenzae* tipo b, pneumococo e influenza podem ter papel importante na redução de exacerbações infecciosas.

Transplante pulmonar

A opção de transplante deve ser considerada em pacientes com quadro obstrutivo grave persistente, com declínio da função pulmonar e necessidades crescentes de oxigênio suplementar. Nos Estados Unidos, 3 pacientes estão em acompanhamento 1 a 6 anos após o transplante pulmonar²⁰. A possibilidade de transplante intervivos, de pulmão de familiares, pode ser uma boa alternativa em pacientes em estágio final da doença³¹. Em Porto Alegre, 3 pacientes portadores de BO realizaram esse tipo de transplante pulmonar³².

Prognóstico

A bronquiolite obliterante tem um curso variável, dependendo do grau de agressão inicial. Alguns pacientes evoluem desfavoravelmente, com perda acelerada de função pulmonar, hipoxemia e retenção de CO₂, levando à hipertensão pulmonar e *cor pulmonale*. A maioria dos pacientes portadores de BO pós-infecciosa apresenta quadros leves e moderados, fazendo com que o prognóstico, em geral, seja bom, com baixa mortalidade. Com tratamento de suporte e acompanhamento médico adequado, há uma progressiva melhora da qualidade de vida, da função pulmonar e redução de oxigênio suplementar^{3,20}.

Perspectivas

A BO pós-infecciosa é uma entidade clínica ainda bem pouco conhecida em alguns aspectos, em especial quanto a sua prevenção e ao prognóstico. Como é uma doença que tem acometido um número expressivo de lactentes na América Latina, é necessário que se realizem estudos cooperativos, buscando identificar os fatores de risco dessa

enfermidade e outros aspectos que possam propiciar seu melhor tratamento. Já existe um grupo de pediatras e pneumopediatras na América Latina desenvolvendo pesquisas com BO e que poderão trazer benefícios na compreensão da sua fisiopatologia e tratamento.

O pediatra diante de um paciente com possível diagnóstico de BO

Toda a criança com doença obstrutiva crônica necessita de uma investigação apropriada, que deve ser feita em centros de referência que disponham de recursos para diagnóstico específico e diferencial dessa condição. Esses pacientes devem prosseguir seu acompanhamento pediátrico contínuo, pois várias das medidas de suporte deverão ser manejadas pelo pediatra. A partir do diagnóstico estabelecido, o pediatra deverá centralizar o acompanhamento, dando atenção especial às necessidades próprias de portadores de doenças crônicas, em relação à nutrição, imunizações, avaliação e tratamento das exacerbações infecciosas, suporte emocional, identificação de dificuldades de aprendizado e diversas outras.

Referências bibliográficas

- Lynch DA, Brasch RC, Hardy KA, Webb WR. Pediatric pulmonary disease: assessment with high-resolution ultrafast CT. *Radiology* 1990;176(1):243-8.
- Hardy KA, Schidlow DV, Zaeri N. Obliterative bronchiolitis in children. *Chest* 1988;93(3):460-6.
- Zhang L, Irion K, Kozakewich H, Reid L, Camargo JJ, da Silva Porto N, et al. Clinical course of postinfectious bronchiolitis obliterans. *Pediatr Pulmonol* 2000;29(5):341-50.
- Hardy KA. Obliterative Bronchiolitis. In: Hilman BC, editor. *Pediatric Respiratory Disease: diagnosis and treatment*. Philadelphia: Saunders; 1993.p.218-21.
- Fischer GB, Mocelin HT. Bronquiolite obliterante - seqüelas de bronquiolite. In: Rozov T, editor. *Doenças Pulmonares em Pediatria. Diagnóstico e Tratamento*. São Paulo: Atheneu; 1999. p.199-204.
- Ferkol TW, Davis PB. Bronchiectasis and Bronchiolitis Obliterans. In: Taussig L, editor. *Pediatric Respiratory Medicine*. Saint Louis: Mosby; 1999.p.784-92.
- Chan PW, Muridan R, Debruyne JA. Bronchiolitis obliterans in children: clinical profile and diagnosis. *Respirology* 2000;5(4):369-75.
- Sly PD, Soto-Quiros ME, Landau LI, Hudson I, Newton-John H. Factors predisposing to abnormal pulmonary function after adenovirus type 7 pneumonia. *Arch Dis Child* 1984;59(10):935-9.
- Wenman WM, Pagtakhan RD, Reed MH, Chernick V, Albritton W. Adenovirus bronchiolitis in Manitoba: epidemiologic, clinical, and radiologic features. *Chest* 1982;81(5):605-9.
- Kajon AE, Larranaga C, Suarez M, Wadell G, Avendano LF. Genome type analysis of Chilean adenovirus strains isolated in a children's hospital between 1988 and 1990. *J Med Virol* 1994;42(1):16-21.
- Macek V, Sorli J, Kopriva S, Marin J. Persistent adenoviral infection and chronic airway obstruction in children. *Am J Respir Crit Care Med* 1994;150(1):7-10.
- Kajon AE, Mistchenko AS, Videla C, Hortal M, Wadell G, Avendano LF. Molecular epidemiology of adenovirus acute lower respiratory infections of children in the south cone of South America (1991-1994). *J Med Virol* 1996;48(2):151-6.
- Larranaga C, Kajon A, Villagra E, Avendano LF. Adenovirus surveillance on children hospitalized for acute lower respiratory infections in Chile (1988-1996). *J Med Virol* 2000;60(3):342-6.
- Colby TV. Bronchiolitis. Pathologic considerations. *Am J Clin Pathol* 1998;109(1):101-9.
- Mauad T, Dolhnikoff M. Histology of childhood bronchiolitis obliterans. *Pediatr Pulmonol* 2002;33(6):466-74.
- Myers JL, Colby TV. Pathologic manifestations of bronchiolitis, constrictive bronchiolitis, cryptogenic organizing pneumonia, and diffuse panbronchiolitis. *Clin Chest Med* 1993;14(4):611-22.
- Teper AM, Kofman CD, Maffey AF, Vidaurreta SM. Lung function in infants with chronic pulmonary disease after severe adenoviral illness. *J Pediatr* 1999;134(6):730-3.
- Jones MH, Delfim ML, Kallfelz ML, Vitola L, Pitrez PMC, Stein R. Pulmonary Function In Infants With Post-Infectious Bronchiolitis Obliterans. In: *ATS International Conference 2002; 2002; Atlanta, USA; 2002.p.A673*.
- Colom AJ, Maffey AF, Navarra F, Teper A. Pulmonary function in children with Post-Viral Chronic Pulmonary Disease (PCPD). In: *ATS International Conference 2002; 2002; Atlanta; 2002.p. A159*.
- Kim CK, Kim SW, Kim JS, Koh YY, Cohen AH, Deterding RR, et al. Bronchiolitis obliterans in the 1990s in Korea and the United States. *Chest* 2001;120(4):1101-6.
- Chang AB, Masel JP, Masters B. Post-infectious bronchiolitis obliterans: clinical, radiological and pulmonary function sequelae. *Pediatr Radiol* 1998;28(1):23-9.
- Zhang L, Irion K, da Silva Porto N, Abreu e Silva F. High-resolution computed tomography in pediatric patients with postinfectious bronchiolitis obliterans. *J Thorac Imaging* 1999;14(2):85-9.
- Long FR, Castile RG, Brody AS, Hogan MJ, Flucke RL, Filbrun DA, et al. Lungs in infants and young children: improved thin-section CT with a noninvasive controlled-ventilation technique—initial experience. *Radiology* 1999;212(2):588-93.
- Schlesinger C, Meyer CA, Veeraghavan S, Koss MN. Constrictive (obliterative) bronchiolitis: diagnosis, etiology, and a critical review of the literature. *Ann Diagn Pathol* 1998;2(5):321-34.
- Moran TJ, Hellstrom NR. Bronchiolitis Obliterans. An experimental study of the pathogenesis and the use of cortisone in modification of the lesions. *Arch Pathol* 1958;66:691-707.
- Epler GR, Colby TV, McLoud TC, Carrington CB, Gaensler EA. Bronchiolitis obliterans organizing pneumonia. *N Engl J Med* 1985;312(3):152-8.
- Mocelin HT, Fischer GB, Ranzi LT, Rosa RD, Philomena MR. Oxigenoterapia domiciliar em crianças: relato de sete anos de experiência. *J Pneumol* 2001;27:148-52.
- Mocelin HT, Fischer GB, Ranzi LT, Wenzel G, Moraes RI. Surgery for bronchiectasis in children. In: *ERS 2000 Annual Congress; 2000; Florence, Italy; 2000.p.124s*.
- Bloch KE, Weder W, Boehler A, Zalunardo MP, Russi EW. Successful lung volume reduction surgery in a child with severe airflow obstruction and hyperinflation due to constrictive bronchiolitis. *Chest* 2002;122(2):747-50.
- Meyer R, Fischer GB. Associação entre refluxo gastroesofágico e quedas da saturação transcutânea de oxigênio da hemoglobina em lactentes com doença ventilatória obstrutiva crônica. *J Pediatr (Rio J)* 2001;77(2):89-95.

31. Camargo JJ. Transplante de órgãos na infância: uma quimera? J Pediatr (Rio J) 2000;76(3):177-8.
32. Camargo JJ. Comunicação pessoal. Porto Alegre; 2002.
33. Kim MR, Lee HR, Lee GM. Epidemiology of acute viral respiratory tract infections in Korean children. J Infect 2000; 41(2):152-8.

Endereço para correspondência:

Dr. Marcus Herbert Jones

Av. Ipiranga, 6690 – Hospital São Lucas/PUCRS

Instituto de Pesquisas Biomédicas

CEP 90610-000 – Porto Alegre, RS

E-mail: mhjones@pucls.br