



## ARTIGO ORIGINAL

## Alterações tomográficas cerebrais em crianças com lesões oculares por toxoplasmose congênita

*Cerebral CT scan alterations in children with ocular lesions caused by congenital toxoplasmosis*

Jacobo Melamed<sup>1</sup>, Fábio Dornelles<sup>2</sup>, Gabriela U. Eckert<sup>3</sup>

### Resumo

**Objetivos:** avaliar a frequência e o tipo de alterações tomográficas cerebrais em pacientes com diagnóstico de toxoplasmose congênita, que apresentam alterações oftalmológicas.

**Métodos:** neste trabalho prospectivo, os indivíduos estudados deveriam preencher um dos seguintes critérios: paciente com dosagem de IgM anti-*T.gondii* reagente ao nascimento e mãe com sorologia reagente para toxoplasmose, ou menor de dez anos com exame clínico oftalmológico mostrando lesões fundoscópicas bilaterais, compatíveis com retinocoroidite toxoplásmica congênita, IgG anti-*T. gondii* reagente, e mãe com sorologia compatível. Todos os pacientes foram submetidos à tomografia cerebral sem contraste.

**Resultados:** fizeram parte do estudo 22 pacientes (44 olhos). Treze olhos apresentavam lesões oculares maculares (29,5%), oito lesões periféricas (18,2%), e 22 olhos tinham lesões periféricas e maculares concomitantes (50%). Dezesete pacientes (77,3%) apresentaram alterações radiológicas. Dentre estes, 16 pacientes (94,1%) apresentaram calcificações encefálicas, dois pacientes (11,7%) apresentaram dilatação ventricular, dois hidrocefalia (11,7%), um (5,9%) hidroanencefalia, um (5,9%) cisto porencefálico (hemiatrofia cerebral), um (5,9%) cisto de aracnóide, e um (5,9%) aumento discreto dos ventrículos e das cisternas subaracnoideas.

**Conclusão:** em pacientes com diagnóstico de toxoplasmose congênita e lesões oculares, deve-se suspeitar e investigar alterações neurorradiológicas concomitantes, devido a importância desses achados na maioria dos pacientes.

*J Pediatr (Rio J) 2001; 77 (6): 475-80: toxoplasmose congênita, calcificações, uveíte.*

### Introdução

A toxoplasmose congênita é uma infecção fetal causada pelo parasita *Toxoplasma gondii*<sup>1-3</sup>. A infecção materna, em geral, é latente ou acompanhada de mínimos comprometimentos clínicos<sup>2-5</sup>. A transmissão vertical ocorre quando a gestante adquire a primo-infecção durante a gravidez<sup>1,3,6-8</sup>.

### Abstract

**Objective:** to evaluate the frequency and the types of cerebral CT scan alterations in patients with ocular lesions caused by congenital toxoplasmosis.

**Methods:** the patients should fit one of the following criteria: reagent IgM serology for toxoplasmosis at birth and mother with positive serology for toxoplasmosis; age less than ten years, with bilateral fundoscopic lesions compatible with toxoplasmic retinocoroiditis; or reagent IgG serology for toxoplasmosis and mother with positive serology for toxoplasmosis. All patients were submitted to noncontrast cerebral CT scan.

**Results:** twenty-two patients participated in this study (44 eyes). Thirteen eyes presented macular lesions (29.5%), eight had peripheral lesions (18.2%) and 22 eyes had concomitant macular and peripheral lesions (50%). Seventeen patients presented radiological alterations (77.3%). Among these, sixteen patients (94.1%) presented brain calcifications, two patients (11.7%) presented ventricular dilation, two patients (11.7%) had hydrocephalus, one had hydranencephaly (5.9%), one presented porencephalic cyst (cerebral hemiatrophy) (5.9%), one had arachnoid cyst (5.9%) and one had mild dilation of ventricles and subarachnoid cistern (5.9%).

**Conclusions:** patients diagnosed with congenital toxoplasmosis and ocular lesions should be investigated for concomitant neuroradiologic alterations.

*J Pediatr (Rio J) 2001; 77 (6): 475-80: toxoplasma gondii, calcifications, uveitis.*

1. Professor do Depto. de Oftalmologia e Otorrinolaringologia da Faculdade de Medicina da Universidade Federal do Rio Grande do Sul (UFRGS). Chefe do Setor de Uveítes do Serviço de Oftalmologia do Hospital de Clínicas de Porto Alegre (HCPA).

2. Residente do Serviço de Oftalmologia do HCPA.

3. Acadêmica da Faculdade de Medicina da UFRGS.

Artigo submetido em 29.01.01, aceito em 16.05.01.

Erechim (Rio Grande do Sul), no sangue do cordão umbilical de recém-nascidos, mostrou uma incidência de infecção congênita de toxoplasmose de 2,1%<sup>12</sup>. Em levantamento realizado no Hospital de Clínicas de Porto Alegre, foi encontrada uma taxa de 0,7% de IgM positiva em pacientes grávidas<sup>9</sup>. Já em estudo realizado em gestantes atendidas pelo Sistema Único de Saúde (SUS) na região do Alto Uruguai, noroeste do Estado do Rio Grande do Sul, foi observada a taxa de 3,6% de mulheres com IgM reagente para toxoplasmose<sup>13</sup>.

Para explicar a taxa de prevalência de toxoplasmose congênita em uma determinada população, tem que se levar em conta três fatores que influenciam na primo-infecção das mulheres grávidas. Primeiro, a prevalência da infecção na comunidade; segundo, a frequência de possíveis contatos com as fontes de infecção; e, por último, o número de mulheres em idade fértil que ainda não tiveram a primo-infecção<sup>1,14</sup>. Em algumas regiões do Estado do Rio Grande do Sul, onde o presente estudo ocorreu, a infecção toxoplásmica atinge valores muito altos e é muito precoce<sup>12,15,16</sup>. Isso resulta em um número menor de mulheres em idade fértil sem infecção prévia e, portanto, suscetíveis, em comparação a regiões de baixa prevalência<sup>13</sup>. Porém a alta prevalência da infecção congênita observada no Rio Grande do Sul pode ser resultado da exposição materna ao parasita muito mais intensa que em outros lugares<sup>13</sup>, além da possibilidade das cepas dos parasitas serem mais virulentas<sup>17</sup>.

Classicamente, Sabin, em 1942<sup>18</sup>, descreveu uma tétade de sinais clínicos na toxoplasmose congênita, que são: microcefalia ou anencefalia, calcificações cerebrais, convulsões e coriorretinite que, geralmente, compromete a mácula dos dois olhos. Hoje, sabe-se que a infecção toxoplásmica nas crianças pode apresentar-se de diversas formas, variando de morte logo após ao nascimento, sobrevida com dano cerebral ou de doença leve à subclínica, frequentemente com acometimento ocular<sup>2,19,20</sup>. Estudos prévios mostram que 80% das crianças com infecção subclínica apresentam seqüela ocular em algum momento de sua vida<sup>19</sup>. As lesões cerebrais causadas pelo toxoplasma são inflamação de meninges e áreas de necrose cerebral e meníngea. Os locais geralmente mais acometidos pela necrose são o parênquima cerebral, os gânglios da base e a região do aqueduto de Sylvius<sup>3</sup>. Ao nascimento, é possível a detecção de calcificações das áreas de necrose<sup>2,6,21</sup>. Outros achados comuns são o aumento de ventrículos, hidroanencefalia, hidrocefalia, entre outros<sup>2,3,22</sup>. Alguns autores estudaram pacientes portadores de distúrbios neuropsíquicos e observaram alta prevalência de sorologia positiva para toxoplasmose, concluindo que essa infecção tinha um papel importante na etiologia da deficiência mental<sup>23</sup>.

Até o presente momento, em certos locais do estado, sede da presente investigação, em que a incidência de toxoplasmose é considerada como uma das mais altas no mundo<sup>15</sup>, não se tem determinado o padrão das alterações

cerebrais em pacientes com toxoplasmose congênita. O objetivo deste estudo é avaliar a frequência e o tipo de alterações tomográficas cerebrais em pacientes com toxoplasmose congênita, que apresentam lesões oftalmológicas.

### **Materiais e métodos**

Este estudo prospectivo foi realizado no Setor de Uveítes do Serviço de Oftalmologia do Hospital de Clínicas de Porto Alegre, no período de janeiro de 1994 a dezembro de 1999.

Foram examinados todos os pacientes com diagnóstico confirmado ou suspeito de toxoplasmose congênita encaminhados ao Setor de Uveítes, independentemente da presença ou não de alterações neurológicas. Para ser incluído no estudo, o paciente, após consentimento dos pais ou responsáveis, deveria apresentar pelo menos uma das seguintes condições:

- 1º) IgM reagente ao nascimento e mãe com sorologia para toxoplasmose reagente;
- 2º) exame oftalmológico com lesões fundoscópicas compatíveis com retinocoroidite toxoplásmica congênita, bilateralmente, e IgG reagente em crianças menores de dez anos e mãe com sorologia reagente.

O critério mais específico para o diagnóstico de toxoplasmose congênita é a presença de IgM reagente no neonato. Entretanto, ele só é positivo em 25-30% dos casos de toxoplasmose congênita com o método de imunofluorescência indireta utilizado nesse trabalho, não sendo, portanto, um critério sensível de diagnóstico<sup>24</sup>. Para caracterizar os pacientes restantes com toxoplasmose congênita, nesse estudo, utilizou-se a sorologia reagente IgG e a presença de lesões típicas bilaterais de retinocoroidite toxoplásmica de localização macular<sup>25</sup> ou periférica, e também mãe com IgG reagente. Realizou-se o teste de Hirschberg para avaliação do paralelismo ocular e exame do segmento anterior do olho na lâmpada de fenda. O exame fundoscópico foi realizado sob midríase, sendo observado o pólo posterior até o equador. Nas crianças não colaborativas, o exame foi realizado sob sedação (hidrato de cloral a 20%, via oral, na dose de 1 ml/ 4kg) mediante prévia avaliação pediátrica. Utilizou-se oftalmoscopia binocular indireta com uma lente condensadora de 20 dioptrias.

O método utilizado para a sorologia foi a reação de imunofluorescência indireta para IgM e IgG, realizado no laboratório do Hospital de Clínicas de Porto Alegre. Foram também realizados exames sorológicos para a detecção de outras doenças infecciosas como a sífilis, rubéola, herpes e citomegalovírus. Após o preenchimento dos critérios de seleção, os pacientes foram submetidos a exame tomográfico cerebral, sem a injeção de contraste iodado, em tomógrafos de diversas marcas (Somathon Dr, Somathon Plus 4 e Elsinct CT Twin), para detectar a presença de lesões cerebrais concomitantes independentemente da sintomatologia clínica.

O presente estudo foi aprovado pelo Comitê de Ética do Hospital de Clínicas de Porto Alegre.

## Resultados

Participaram deste estudo 22 crianças (44 olhos) com o diagnóstico de toxoplasmose congênita, baseado nos critérios acima descritos (Tabela 1). Das 22 crianças, 12 eram do sexo masculino (54,5%), e dez do sexo feminino (45,4%). A idade média dos pacientes foi quatro anos e 11 meses (variação de dois meses a oito anos e oito meses). As lesões únicas na região macular estavam presentes em 13 olhos (29,5%) (Figuras 1 e 2). As periféricas acometeram oito olhos isoladamente (18,2%). Vinte e dois olhos apresentaram acometimento macular e periférico (50%).

As alterações radiológicas foram muito frequentes, sendo encontradas em 17 crianças (77,3%). O achado radioló-

gico único mais comumente encontrado foi a calcificação encefálica, a qual acometeu nove pacientes isoladamente (40,9%). Dois pacientes apresentaram dilatação ventricular e calcificação encefálica (9%). O cisto de aracnóide, o aumento leve dos ventrículos e das cisternas subaracnóideas associado à calcificação cerebral (Figura 3), o cisto porencefálico associado à calcificação do tronco cerebral, a hidrocefalia mais calcificação cerebral, a hidroanencefalia mais calcificação cerebral, hidrocefalia mais calcificação cerebral e dilatação ventricular (Figura 4) foram, cada qual, encontrados em um paciente (4,5%) (Figura 5). As calcificações encefálicas, tanto isoladas quanto em associação com outra alteração, estavam presentes em 16 pacientes (72,7%). Dentre as calcificações encefálicas, 13 foram difusas (81,2%), duas únicas nos núcleos da base (12,5%) e uma isolada no tronco cerebral (6,2%) (Figura 6).

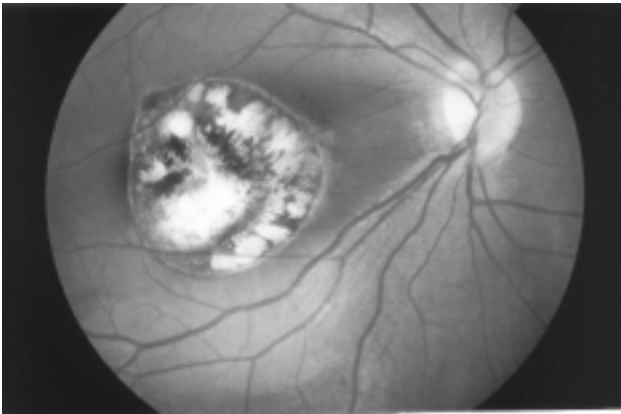
**Tabela 1** - Achados oftalmológicos, alterações radiológicas e sexo dos pacientes estudados

Paciente	Sexo	Lesão macular	Lesão periférica	Alteração radiológica
<b>IgM + / Mãe IgG +</b>				
1	F	AO*	OD <sup>†</sup>	Hidroanencefalia Calcificações cerebrais
2	F	AO	AO	Calcificações cerebrais
3	M	AO	AO	Cisto de aracnóide
4	M	AO	OD	Calcificações cerebrais
5	F	-	OD	Sem alterações
<b>IgG + IgM - &lt; 10 anos / Mãe IgG +</b>				
6	F	AO	OD	Calcificações cerebrais
7	M	OE <sup>‡</sup>	OD	Dilatação ventricular Calcificações cerebrais
8	M	AO	OD	Sem alterações
9	F	OD	OE	Sem alterações
10	M	-	AO	Sem alterações
11	M	AO	-	Sem alterações
12	F	AO	AO	Calcificações em núcleos da base
13	F	OE	AO	Calcificações em núcleos da base
14	F	AO	AO	Cisto porencefálico Calcificação em tronco encefálico
15	M	AO	AO	Dilatação ventricular Calcificações cerebrais
16	M	AO	AO	Calcificações cerebrais Aumento leve dos ventrículos e das cisternas subaracnóideas
17	F	AO	OE	Calcificações cerebrais
18	M	-	AO	Hidrocefalia Calcificações cerebrais Dilatação ventricular
19	M	AO	AO	Calcificações cerebrais
20	M	AO	-	Calcificações cerebrais
21	M	AO	-	Calcificações cerebrais
22	F	AO	AO	Hidrocefalia Calcificações cerebrais

\*AO = ambos os olhos

<sup>†</sup>OD = olho direito

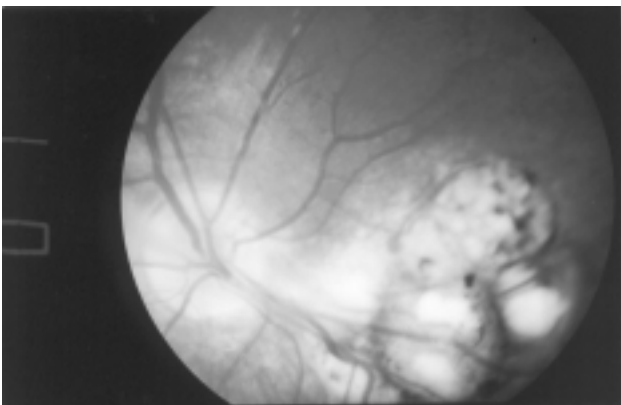
<sup>‡</sup>OE = olho esquerdo



**Figura 1-** Retinografia do pólo posterior do paciente 20 (7 anos) mostrando lesão típica de toxoplasmose congênita, acometendo região macular do olho direito

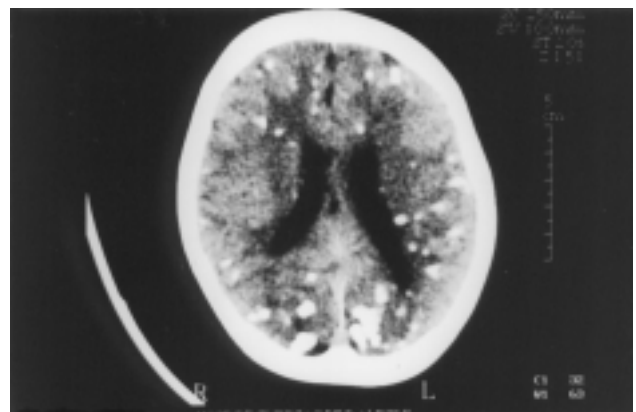
### Discussão

Sabe-se que a presença de IgM anti-*T. gondii* reagente para toxoplasmose no neonato é o critério mais adequado para o diagnóstico de toxoplasmose congênita. Entretanto, devido à ocorrência freqüente de casos com IgM não-reagente com as técnicas de imunofluorescência e à dificuldade de se obter a documentação retrospectiva necessária neste estudo prospectivo transversal, utilizou-se outros critérios para a seleção de pacientes<sup>24</sup>. Foram, então, incluídas crianças menores de dez anos com anticorpos para toxoplasmose do tipo IgG reagente, com lesões oculares típicas bilaterais<sup>25</sup> e com sorologia materna do tipo IgG reagente para toxoplasmose. Todavia, a toxoplasmose congênita pode apresentar-se unicamente com lesões oculares unilaterais; sendo assim, incluiu-se um paciente com sorologia do tipo IgM reagente e lesão unilateral.



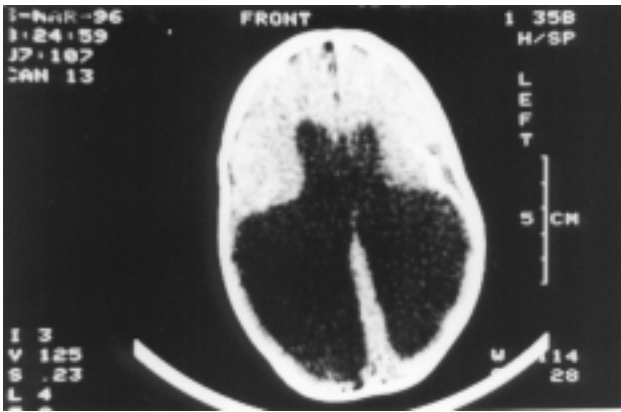
**Figura 2 -** Retinografia do pólo posterior do olho esquerdo do paciente 4 (3 anos), acometendo região macular inferior com trave vítrea até a região papilar (típica de toxoplasmose congênita)

Para diminuir a possibilidade de inclusão de crianças com lesões oculares devido à toxoplasmose adquirida, já que esta possibilidade poderia estar presente<sup>13,26</sup>, foram selecionados, dos pacientes com IgG reagente, somente os menores de dez anos com lesões bilaterais. Na infecção congênita, a retina pode apresentar cistos de *Toxoplasma gondii* não detectáveis clinicamente, e o aparecimento de lesões pode ocorrer durante toda a vida, embora a sua freqüência seja maior nos primeiros anos, após o nascimento. Couvreur e Desmonts<sup>27</sup> estudaram 300 casos de toxoplasmose congênita e relataram que 19 dos pacientes apresentaram manifestações tardias de coriorretinite, sendo que dois deles tinham idades entre 18 e 20 anos. Portanto, as lesões de retinocoroidite toxoplásmica congênita não se manifestam necessariamente ao nascimento, podendo surgir muitos anos após a primo-infecção<sup>19,28</sup>. Entretanto, é difícil diagnosticar com certeza se as lesões fundoscópicas encontradas são decorrentes de infecção congênita ou adquirida. No presente estudo, para minimizar a possibilidade de inclusão de pacientes com lesões decorrentes de infecção adquirida, selecionou-se apenas crianças menores de dez anos<sup>29</sup>. A validade dessa escolha foi comprovada pela porcentagem similar de alterações neurorradiológicas encontradas nos grupos de pacientes IgM reagente e IgM não-reagente (80% versus 76,4%, respectivamente).



**Figura 3 -** Tomografia cerebral sem contraste do paciente 16, evidenciando múltiplas calcificações cerebrais e dilatação da cissura de Sylvius

A dificuldade no diagnóstico neonatal da toxoplasmose congênita no nosso meio é evidenciada pelo fato de que, nesse estudo, apenas cinco pacientes foram incluídos por apresentarem sorologia do tipo IgM reagente ao nascimento, enquanto 17 crianças foram incluídas com base no segundo critério já descrito acima.



**Figura 4** - Tomografia cerebral sem contraste evidenciando importante hidrocefalia no paciente 18

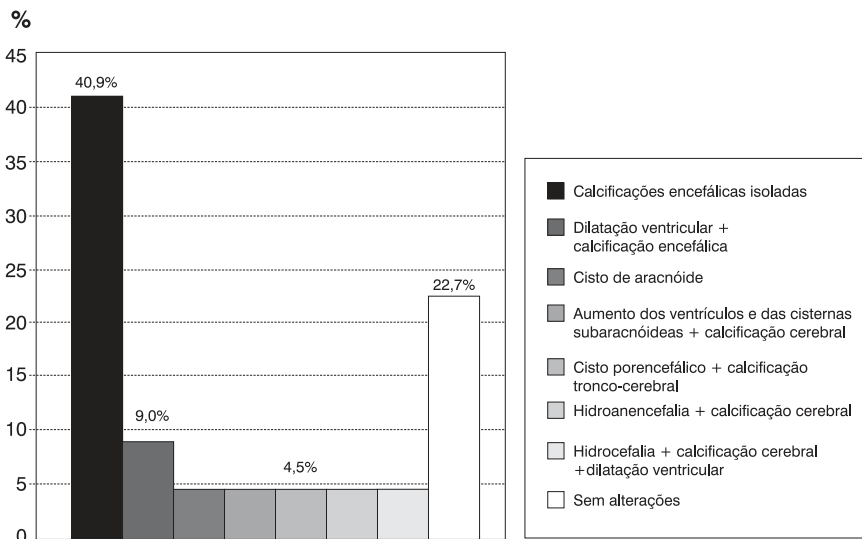
Segundo François, na toxoplasmose congênita com predomínio de manifestações neurológicas, a freqüência de retinite é de 94,4%, e quando as lesões neurológicas são discretas ou ausentes, a incidência de retinite é de 65,9%<sup>30</sup>. Através do presente estudo, mostrou-se a existência de alta associação de lesões oculares com lesões tomográficas encefálicas, com taxa de 77,3% de concordância. Este valor encontrado é semelhante aos descritos em estudos prévios (88%)<sup>3</sup>.

As lesões cerebrais radiologicamente mais freqüentes neste estudo foram as calcificações encefálicas, presentes em 16 pacientes (72,7%). Dentre estes, nove (56,2%) possuíam apenas calcificações encefálicas, e 7 (43,75%)

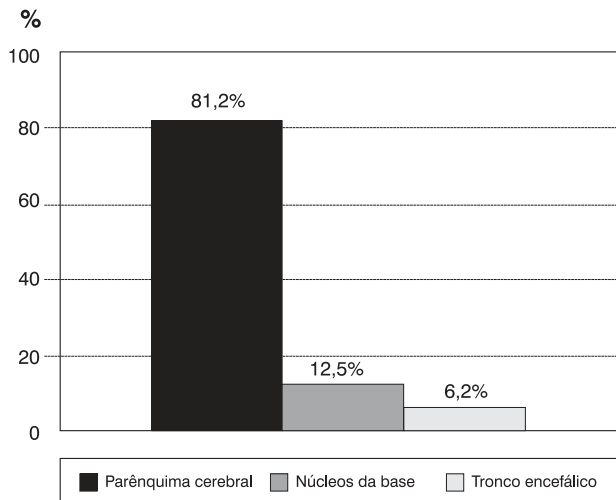
apresentavam-nas em conjunto com outro tipo de alteração encefálica. A dilatação ventricular foi a segunda alteração mais freqüentemente encontrada (11,7%). Outras alterações encontradas foram hidroanencefalia, cisto porencefálico, aumento leve dos ventrículos e cisternas subaracnóideas, hidrocefalia e cisto de aracnóide (5,8%). Dentre os pacientes com alterações neurorradiológicas, apenas um não apresentou calcificação encefálica, estando presente apenas cisto de aracnóide, considerando-se este um achado tomográfico casual.

Atualmente, pouco se sabe sobre a história natural das calcificações encefálicas na toxoplasmose congênita. Patel e cols., em um de seus estudos, demonstraram que o tratamento antiparasitário adequado, por um ano, pode contribuir para a diminuição ou até resolução de algumas dessas calcificações<sup>6</sup>. Entretanto, outros estudos ainda são necessários para uma comprovação mais definitiva desses achados. No presente estudo, não foi estudado o parâmetro tratamento.

O fato de as lesões retinianas geralmente serem sintomáticas, e facilmente detectáveis ao exame oftalmológico, não deve levar o clínico a concluir serem estas as únicas manifestações da doença. Pelo contrário, o alto índice de associação encontrado entre lesões oculares e tomográficas pode nos sinalizar um possível envolvimento neurológico subclínico ou pouco sintomático (parâmetro não avaliado neste trabalho). Sugere-se, então, em pacientes com toxoplasmose congênita e lesões oculares, uma investigação radiológica do sistema nervoso central (tomografia computadorizada) para identificação de lesões encefálicas, clinicamente manifestas ou não, e para a caracterização do acometimento global dessa afecção.



**Figura 5** - Alterações cerebrais encontradas nos pacientes estudados



**Figura 6** - Distribuição das calcificações encefálicas

### Agradecimentos

Ao Dr. Décio Kruter, pela realização das tomografias cerebrais, e às Dras. Silvia M. Spalding e Eleonor G. Lago, pelas valiosas sugestões.

### Referências bibliográficas

- Mets MB, Holfels E, Boyer KM, Swisher CN, Roizen N, Stein L, et al. Eye manifestations of congenital toxoplasmosis. *Am J Ophthalmol* 1996; 122: 309-24.
- Couvreur J, Thulliez P, Daffos F. Toxoplasmosis. In: Charles, D. Infecciones obstétricas y perinatales. Mosby: Doyma Libros; 1994. p.160-81.
- Diebler C, Dusser A, Dulac O. Congenital toxoplasmosis. Clinical and neuroradiological evaluation of the cerebral lesions. *Neuroradiology* 1985; 27:125-30.
- Desmots G, Couvreur J, Thulliez P. Toxoplasmosis congénitale. *La Presse Médicale* 1990; 19 (31):1445-9.
- Thulliez P, Daffos F, Forestier F. Diagnosis of toxoplasma infection in the pregnant woman and the unborn child: current problems. *Scand J Infect Dis* 1992; 84S: 18-22.
- Patel DV, Holfels BS, Vogel NP, Boyer KM, Mets MB, Swisher CN, et al. Resolution of intracranial calcifications in infants with treated congenital toxoplasmosis. *Radiology* 1996; 199: 433-40.
- Hohlfeld P, Daffos F, Costa J, Thulliez P, Forestier F, Vidaud M. Prenatal diagnosis of congenital toxoplasmosis with a polymerase-chain-reaction test on amniotic fluid. *N Engl J Med* 1994; 331: 695-711.
- Lower-Sieger DA, Rothova A, Koppe JG, Kyslstra A. Congenital toxoplasmosis, a prospective study based on 1821 pregnant women. In: Saadi KM, ed. *Uveitis Update*. Elsevier Science Publisher BV; 1984.p.203-7.
- Neves JM, Nascimento LB, Ramos JGL, Martins-Costa SH. Toxoplasmosis na gestação. *Revista Brasileira de Ginecologia e Obstetria* 1994; 16:197-202.
- Stagno S. Congenital toxoplasmosis. *Am J Dis Child* 1980; 134:635-7.
- Krick JA, Remington JS. Current concepts in Parasitology. Toxoplasmosis in the adult – an overview. *N Engl J Med* 1978; 298 (10): 550-3.
- Silveira CAM. Estudo da toxoplasmose ocular na região de Erechim – RS [tese]. São Paulo: Universidade Federal de São Paulo, Escola Paulista de Medicina; 1997.
- Spalding SM. Acompanhamento de gestantes com risco de transmissão de infecção congênita por *Toxoplasma gondii* Nicolle & Manceaux, 1909, na região do Alto Uruguai, RS, Brasil – Diagnóstico e aspectos epidemiológicos [tese]. Rio de Janeiro: Fiocruz; 2000.
- Reis R, Löscher R, Lago EG. Prevenção primária da toxoplasmose congênita. *ACTA Médica da PUCRS* 1999; 20: 704-20.
- Melamed J, Raffin NN, Agnes MJ. Toxoplasmose no Rio Grande do Sul – Inquérito sorológico no interior do Estado. *Rev Pat Trop* 1981; 10,1-7.
- Melamed J, Araújo CH, Saraiva P, Ferreira J. Toxoplasmosis: Seroepidemiological Structure in Southern Brazil. Abstracts of the V International Symposium on Uveitis, Buenos Aires, Argentina, 2000.
- Melamed J. Peculiaridades da toxoplasmose no Rio Grande do Sul. *Arq Bras Oftal* 1988; 51(5): 197-200.
- Sabin AB. Toxoplasmosis: recently recognized disease. *Adv Pediatr* 1942; 1:1-54.
- Meenken C, Assies J, Nieuwenhuizen O, Holwerda-Van Der Maat WG, Shooneveld MJ, Delleman WJ, et al. Long term ocular and neurological involvement in severe congenital toxoplasmosis. *Br J Ophthalmol* 1995; 79: 581-4.
- Alford CA, Stagno S, Reynolds DW. Congenital toxoplasmosis. Clinical, laboratory, and therapeutic consideration, with special references to subclinical disease. *Bull NY Acad Med* 1974; 50:160-81.
- Grant EG, Williams AL, Schellinger D, Slovis TL. Intracranial calcification in the infant and neonate: evaluate by sonography and CT. *Radiology* 1985; 157: 63-8.
- Becker LE. Infections of the developing brain. *Am J Ophthalmol* 1992; 13: 537-49.
- Elias JM, Porsche TH, Borbil L, Plauchitiu, I, Bogdan I, Ilie T, et al. Toxoplasmosis as an etiological factor in the determination of neuropsychic affections in children. *Rum Med Rev* 1960; 4:41-4, apud Figueredo, ARP. Aspectos oftalmológicos da associação toxoplasmose congênita – deficiência mental. Estudo retrospectivo [tese]. Belo Horizonte: UFMG; 1988.
- Dunn AS, Schwartz D, Brinkley J, Wright KW. Congenital toxoplasmosis presenting as isolated acute chorioretinitis in the neonate. *Journal of Pediatric Ophthalmology and Strabismus* 1988; 25:30-2.
- Bahia MD, Oréfice F, Andrade GMQ. Análise clínica das lesões de retinocoroidite em crianças portadoras de toxoplasmose congênita. *Rev Bras Oftalmol* 1992; 51:13-9.
- Holland GN. Reconsidering the pathogenesis of ocular toxoplasmosis. *Am J Ophthalmol* 1999;128: 502-5.
- Couvreur J, Desmots G. Congenital and maternal toxoplasmosis. A review of 300 congenital cases. *Develop Med Child Neurol* 1962, 4: 519-30.
- Koppe JG, Loewe-Sieger DH, Roever-Bonnet H. Result of 20-year follow-up of congenital toxoplasmosis. *Lancet* 1986;1:246-56.
- Gilbert RE, Stanford MR. Is ocular toxoplasmosis caused by prenatal or postnatal infection? *Br J Ophthalmol* 2000; 84: 224-6.
- François J. La toxoplasmose et ses manifestations oculaires. Paris: Masson; 1963.

Endereço para correspondência:

Dr. Jacobo Melamed Cattán

Rua Cel. Bordini, 1614/ 502 – Porto Alegre, RS

Fone/ Fax: 51 3332.4544 – E-mail: melamed@zaz.com.br