



## RELATO DE CASO

# *Uso de surfactante exógeno no tratamento da bronquiolite viral grave: relato de caso*

## *Exogenous surfactant treatment for severe acute viral bronchiolitis: case report*

Luciano S. Vitola<sup>5</sup>, Jeferson P. Piva<sup>1</sup>, Pedro C.R. Garcia<sup>2</sup>, Francisco Bruno<sup>3</sup>,  
Ana P. Miranda<sup>4</sup>, Vanessa F. Martha<sup>4</sup>

### Resumo

**Objetivo:** descrever os possíveis efeitos clínicos e laboratoriais da instilação traqueal de surfactante exógeno a um lactente com bronquiolite viral aguda grave e submetido a ventilação mecânica.

**Relato:** menina de 2 meses de idade com diagnóstico clínico de bronquiolite viral aguda e submetida a ventilação mecânica, necessitando de altos picos de pressão inspiratória positiva (35 a 45 cmH<sub>2</sub>O) e elevada fração de oxigênio inspirado (FiO<sub>2</sub> = 0,9), sem resposta clínica favorável ou melhora na gasometria arterial. Optou-se por instilar surfactante exógeno endotraqueal (Exosurf<sup>®</sup>, Glaxo - 50 mg/kg) para permitir utilizar um regime ventilatório menos agressivo.

**Resultados:** quatro horas após a administração do surfactante, foi possível reduzir o pico inspiratório de pressão (PIP) de 35 para 30 cmH<sub>2</sub>O; a FiO<sub>2</sub> de 0,9 para 0,6 e aumentar a pressão positiva ao final da expiração (PEEP) de 6 para 9 cmH<sub>2</sub>O. Neste período observou-se uma elevação na relação paO<sub>2</sub>/FiO<sub>2</sub> de 120 para 266. Ao completar 24 horas, a FiO<sub>2</sub> pôde ser reduzida até 0,4.

**Discussão:** neste relato pretendemos demonstrar que a inativação do surfactante pode ser um fator decisivo na evolução desfavorável de alguns casos graves de bronquiolite. A instilação traqueal de surfactante, nestes casos, além de promover uma rápida resposta clínica, permite que se adotem técnicas ventilatórias menos agressivas.

*J Pediatr (Rio J) 2001; 77 (2): 143-7: bronquiolite, insuficiência respiratória, respiração artificial, cuidados intensivos.*

### Abstract

**Objective:** to describe the possible clinical and laboratory effects of exogenous surfactant instillation into the tracheal tube of a child with severe acute bronchiolitis undergoing mechanical ventilation.

**Case report:** a 2-month-old girl with clinical diagnosis of acute viral bronchiolitis underwent mechanical ventilation. She required high positive inspiratory peak pressure (35 to 45 cmH<sub>2</sub>O) and high inspiratory fraction of oxygen (FiO<sub>2</sub> = 0.9), but showed no clinical response or improvement in the arterial blood gas analysis. An exogenous surfactant (Exosurf<sup>®</sup>, Glaxo - 50 mg/kg) was used to facilitate the use of a less aggressive ventilatory strategy.

**Results:** four hours after surfactant administration, it was possible to reduce the positive peak inspiratory pressure (PIP) from 35 to 30 cmH<sub>2</sub>O, and FiO<sub>2</sub> from 0.9 to 0.6; and to increase the positive end-expiratory pressure (PEEP) from 6 to 9 cmH<sub>2</sub>O. During this period the paO<sub>2</sub>/FiO<sub>2</sub> ratio increased from 120 to 266. At the end of 24 hours, FiO<sub>2</sub> could be reduced to 0.4.

**Discussion:** surfactant inactivation may be a decisive factor in the unfavorable evolution of some severe cases of acute bronchiolitis. The tracheal instillation of exogenous surfactant, in these cases, allows us to adopt less aggressive ventilatory strategies, and promotes rapid clinical responses.

*J Pediatr (Rio J) 2001; 77 (2): 143-7: bronchiolitis, respiratory insufficiency, artificial respiration, intensive care.*

1. Doutor em Medicina (UFRGS). Professor Adjunto de Pediatria das Faculdades de Medicina da Pontifícia Universidade Católica do Rio Grande do Sul (PUCRS) e da Universidade Federal do Rio Grande do Sul (UFRGS). Médico Chefe Associado do Serviço de Terapia Intensiva e Emergência do Hospital São Lucas da PUCRS (HSL-PUCRS).
2. Doutor em Medicina (USP). Professor Adjunto de Pediatria, Faculdade de Medicina da PUCRS. Médico Chefe do Serviço de Terapia Intensiva e Emergência Pediátrica do HSL-PUCRS.
3. Mestre em Pediatria (PUCRS). Professor Assistente de Pediatria, Faculdade de Medicina da PUCRS.
4. Mestranda do Curso de Pós-Graduação em Pediatria da PUCRS. Especialista em Pediatria pela SBP e em Terapia Intensiva Pediátrica pela Soc. Brasileira de Pediatria e Assoc.de Medicina Intensiva Brasileira.
5. Médico Especialista em Pediatria pela SBP. Residente de Terceiro Ano em Terapia Intensiva Pediátrica do HSL-PUCRS.

### Introdução

O surfactante é uma lipoproteína complexa cuja conformação estrutural lhe confere uma potente propriedade de reduzir a tensão superficial. É produzido pelos pneumócitos alveolares tipo II e células Clara bronquiolares, sendo que sua função sobre a manutenção da abertura alveolar foi muito bem descrita através dos modelos de doença da membrana hialina<sup>1</sup>. Ensaio recentes vêm demonstrando sua relevância na manutenção da abertura e permeabilidade das pequenas vias aéreas (bronquíolos) ao final da expiração,

contrapondo-se à tendência ao colapso dessas estruturas tubulares e elásticas<sup>2-4</sup>.

Passado quase meio século das descobertas de Avery e Mead<sup>5</sup> sobre a importância do surfactante na doença da membrana hialina, e após esta terapêutica ter se tornado consenso<sup>6</sup>, crescente interesse vem mobilizando investigadores quanto ao uso do surfactante exógeno em patologias como a síndrome da angústia respiratória aguda, na aspiração de mecônio e na bronquiolite<sup>7</sup>.

A bronquiolite viral aguda é a infecção pulmonar mais freqüente do lactente, sendo ocasionada pelo vírus sincicial respiratório em mais de 80% dos casos<sup>8</sup>. Na maioria dos casos tem caráter benigno, sendo que a presença de outros estados mórbidos como prematuridade, idade inferior a três meses, desnutrição e presença de cardiopatias predispõem a uma maior probabilidade de internação hospitalar. Estima-se que, dos pacientes hospitalizados, 5-10% necessitam de ventilação mecânica<sup>9,10</sup>. As terapêuticas utilizadas no seu tratamento, como os broncodilatadores, os corticóides e, inclusive, a ribavirina mostram resultados duvidosos, não reduzindo de forma significativa a morbidade e a mortalidade<sup>11-14</sup>.

Pacientes com bronquiolite viral aguda apresentaram uma redução no conteúdo pulmonar de fosfatidilcolina e da proteína-A do surfactante<sup>15,16</sup>, componentes essenciais desta complexa lipoproteína, levando a uma diminuição significativa em sua função de manutenção da tensão superficial em relação aos controles (tensão superficial mínima 17 *versus* 22 mN/m)<sup>16</sup>.

Em estudos experimentais desenvolvidos em animais com infecção pulmonar induzida por vírus observou-se que a reposição de surfactante altera drasticamente a mecânica pulmonar<sup>17</sup>. Um ensaio clínico randomizado envolvendo 20 lactentes com bronquiolite viral aguda demonstrou que a administração de surfactante (50mg/kg de Curosurf®, Chiese) melhorou alguns parâmetros de oxigenação, reduziu a pressão arterial de dióxido de carbono (PaCO<sub>2</sub>), permitiu a redução, nas primeiras 24 horas, da pressão inspiratória, e reduziu o tempo de ventilação mecânica, assim como o tempo de internação em unidade de terapia intensiva<sup>18</sup>.

Ao relatar este caso, os autores pretendem descrever os possíveis efeitos clínicos e laboratoriais da instilação traqueal de surfactante exógeno a um lactente com bronquiolite viral aguda grave e submetido à ventilação mecânica.

### Relato do Caso

EJR, 2 meses, feminina, não caucasiana, natural e procedente de Porto Alegre (RS-Brasil), foi admitida na UTIP do Hospital São Lucas da PUCRS em insuficiência respiratória aguda de rápida instalação e evolução (em torno de 24 horas, segundo a mãe). Na admissão, apresentava grande quantidade de secreção hialina em vias aéreas superiores,

batimento de asa de nariz, freqüência respiratória entre 60 e 80 movimentos por minuto, com tiragem intercostal e subcostal, expansão torácica diminuída, redução na entrada de ar, sibilância difusa e tempo expiratório prolongado. Mantinha-se alerta, com bons pulsos e freqüência cardíaca em torno de 160 bpm. Na radiografia de tórax identificava-se infiltrado intersticial difuso, hiperinsuflação pulmonar acentuada com herniação do lobo superior esquerdo e área atelectásica em lobo superior direito. O quadro clínico e radiológico foi considerado compatível com bronquiolite viral aguda grave (posteriormente confirmado através de imunofluorescência positiva para vírus sincicial respiratório). Apesar de estar recebendo oxigênio a 50% em de campânula, apresentou má resposta clínica, e evoluiu para ventilação mecânica doze horas após a admissão por exaustão (fadiga) respiratória.

Nas próximas 24hs, já em ventilação mecânica (Respirador Sechrist IV200), continuou a apresentar pouca expansibilidade torácica, apesar de utilizar pico de pressão inspiratória (PIP) elevado (35 cmH<sub>2</sub>O), freqüência respiratória de 20 mpm, tempo inspiratório de 0,9 segundos, pressão expiratória positiva final (PEEP) de 3 cmH<sub>2</sub>O e fração de oxigênio inspirado (FiO<sub>2</sub>) de 0,6. A paciente apresentava-se adequadamente sedada com infusão contínua de *fentanyl* (0,16 µg/kg/min) e midazolam (8 µg/kg/min). Em razão da piora progressiva da expansão pulmonar e da manutenção persistente de hipoxemia e hipercapnia, foram modificados, alternadamente, os parâmetros do respirador sem obter resposta favorável. Utilizou-se PIP de até 45 cmH<sub>2</sub>O; FiO<sub>2</sub> de 0,9 com freqüências respiratórias que atingiram até 40 mpm para manter uma PaO<sub>2</sub> em torno de 60-80 mmHg e uma PaCO<sub>2</sub> entre 40 e 50 mmHg. Após 24h do início da ventilação mecânica, em razão da pobre resposta obtida com as estratégias ventilatórias empregadas, optamos por indicar a administração de surfactante exógeno (Exosurf®, Glaxo 50mg/kg) diretamente no tubo endotraqueal em 4 alíquotas (2 em decúbito dorsal e 2 em decúbitos laterais direito e esquerdo), *numa tentativa* de adotar um regime ventilatório menos *agressivo* (PIP ≤ 30 cmH<sub>2</sub>O; FiO<sub>2</sub> ≤ 0,6; PEEP ~8 a 10 cmH<sub>2</sub>O; FR ~20 mpm). Antes da administração de surfactante, realizamos uma aspiração endotraqueal cuidadosa associada a bloqueio neuromuscular (pancurônio 1 mg/kg), tornando possível reduzir a PIP para 35 cmH<sub>2</sub>O (pressão média de vias aéreas de 18,5 cmH<sub>2</sub>O). Mesmo assim, continuou a apresentar expansão torácica inadequada.

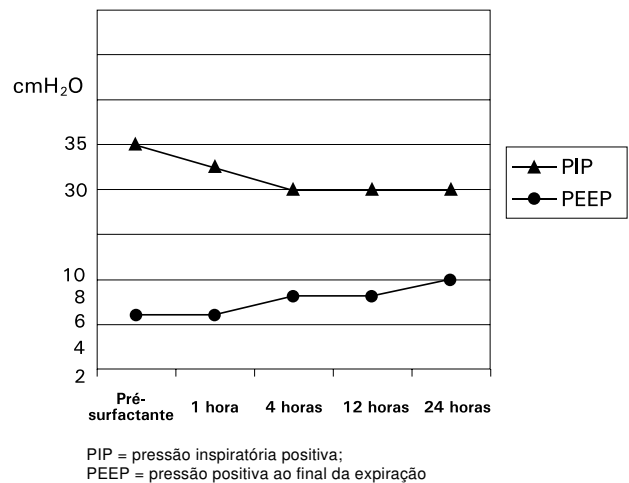
Imediatamente após a administração de surfactante, observou-se uma melhora na ventilação pulmonar verificada, principalmente, através da expansão torácica obtida com a ventilação manual com bolsa auto-inflável. Anteriormente à administração do surfactante, somente obtinha-se uma saturação acima de 90% mantendo-se a válvula de segurança da bolsa auto-inflável fechada (40 cmH<sub>2</sub>O). Imediatamente após a administração do surfactante, foi possível manter aberta a válvula de segurança da bolsa auto-inflável e recolocar o paciente em ventilação mecânica.

ca com diminuição gradual do pico de pressão inspiratória (PIP) e da fração inspirada do oxigênio (FiO<sub>2</sub>). Concomitantemente promoveu-se um aumento da pressão positiva ao final da expiração (PEEP), visando a manter recrutada uma maior quantidade de unidades alveolares. Inicialmente, ao final de quatro horas pós-instilação do surfactante e reinício da ventilação, pudemos observar uma resposta clínica mais pronunciada sobre os índices de oxigenação (relação PaO<sub>2</sub>/FiO<sub>2</sub> era 266). Ao final de 24 horas pós-surfactante, foi possível manter uma PIP de 30 cmH<sub>2</sub>O, reduzir a FiO<sub>2</sub> até 0,4, aumentar a PEEP até 10 cmH<sub>2</sub>O, com uma frequência respiratória de 36 mpm e tempo inspiratório de 0,7 segundos. Com este regime a relação PaO<sub>2</sub>/FiO<sub>2</sub> era 173.

O quadro clínico do paciente ficou estável, mantendo-se nos próximos dias um regime ventilatório com PIP entre 26 e 30 cmH<sub>2</sub>O, FR entre 20 e 28 mpm, FiO<sub>2</sub> ao redor de 0,4 e PEEP entre 7 e 10 cmH<sub>2</sub>O. No 5º dia de ventilação mecânica o paciente apresentou quadro de choque séptico, retardando o processo de desmame de forma significativa, sendo posteriormente extubado no 16º dia de ventilação mecânica. Entretanto, durante todo este período, a FiO<sub>2</sub> utilizada sempre foi inferior a 0,4 a PIP em torno de 28 cmH<sub>2</sub>O, mantendo sempre uma excelente expansão torácica.

**Discussão**

Tem sido demonstrado que a administração de surfactante exógeno em pacientes com comprometimento alveolar associado a deficiência primária (doença da membrana hialina do recém-nascido) ou secundária de surfactante endógeno (síndrome do desconforto respiratório agudo) promove uma maior estabilidade alveolar (evita o colapso alveolar), melhora a complacência pulmonar, facilita a ventilação mecânica e influi decisivamente no prognóstico<sup>1,5-7</sup>. Entretanto, em situações onde predomina o comprometimento das pequenas vias aéreas (aspiração meco-



**Gráfico 1** - Evolução dos parâmetros do respirador antes e após administração de surfactante

nial e bronquiolite), a administração de surfactante ainda é controversa e não está suficientemente comprovada<sup>3,4,7,15-18</sup>.

Na grande maioria das situações, tanto nos pacientes em ventilação espontânea quanto naqueles submetidos a ventilação mecânica, a fase expiratória é passiva. Ou seja, nesta etapa, a musculatura respiratória é relaxada e, por ação da retração elástica pulmonar, há redução do volume pulmonar com exalação do ar intralveolar, mantendo-se portanto uma pressão pleural negativa<sup>1-3,7</sup>. À medida que o pulmão vai se retraindo, ocorre também diminuição da luz dos bronquíolos, de modo que ao final da expiração haverá oclusão da via aérea terminal, que será responsável pela manutenção do volume residual intrapulmonar. Concomitante ao esvaziamento alveolar (exalação), parte do surfactante alveolar é direcionado para os bronquíolos e este surfactante, na luz bronquiolar, será fundamental para reduzir a tensão superficial por ocasião da abertura destas vias aéreas no início da inspiração<sup>1,2,4,7,9</sup>.

**Tabela 1** - Evolução dos resultados da gasometria arterial e parâmetros do respirador antes e após a administração de surfactante

	Pré-surfactante	1 hora	4 horas	12 horas	24 horas
PIP/PEEP/FR/FiO <sub>2</sub>	35/6/40/0,9	33/6/40/0,6	30/9/33/0,6	30/8/35/0,55	30/10/36/0,4
PH	7,24	7,31	7,38	7,23	7,31
PaCO <sub>2</sub>	43	38	35	43	42
PaO <sub>2</sub>	108	76	165	79	78
Sat O <sub>2</sub>	97%	94%	99%	92%	94%
MAP	18,5	18	18,6	18,3	19
PaO <sub>2</sub> /FiO <sub>2</sub>	120	126	266	143	173

PIP = pressão inspiratória positiva; PEEP = pressão positiva no final da expiração; FR = frequência respiratória; FiO<sub>2</sub> = fração inspirada de oxigênio; MAP = pressão média nas vias aéreas

Por outro lado, quando ocorre inflamação das vias aéreas terminais (bronquiolite), a expiração torna-se ativa (forçada), na tentativa de vencer a resistência (obstrução) e de permitir que o ar retido intra-alveolar possa ser exalado. A expiração ativa ocorre por ação da contração da musculatura abdominal e torácica, de forma que a pressão pleural torna-se positiva e transmite-se às vias aéreas terminais determinando seu fechamento precoce (“colapamento”) e alçapamento de ar<sup>1,2,4,7,9</sup>. O fechamento precoce das vias aéreas, além de ocasionar um esvaziamento alveolar incompleto, mantém grande parte do surfactante dentro dos alvéolos, impedindo-o de propagar-se aos bronquíolos no final da expiração. Associado a isso, especula-se que o processo inflamatório local favoreça sua inativação, diminua o seu *turnover* e sua meia vida. Portanto, nesta eventualidade, os bronquíolos que precocemente colapsaram, apresentarão uma tensão superficial aumentada, em conseqüência da deficiência local de surfactante e do processo inflamatório, que dificultará sobremaneira sua abertura no início da inspiração. Esta seria uma das razões que explicaria a necessidade de que se gerem altas pressões inspiratórias, quando estes pacientes são submetidos a ventilação mecânica. A sucessão de fechamento e reabertura da via aérea terminal leva a aumento do consumo de surfactante, aumento da resistência pulmonar, redução da complacência e induz à liberação de mediadores inflamatórios locais, contribuindo para a persistência do quadro obstrutivo<sup>1-3,9,10,19,21</sup>.

Vários estudos foram realizados no sentido de avaliar a possibilidade de aplicação de PEEP para evitar o colapso das vias aéreas terminais em pacientes com o quadro obstrutivo de pequenas vias aéreas. Entretanto, em razão da heterogeneidade do processo, da elevada pressão pleural gerada nesta eventualidade, não foi possível determinar-se um valor de PEEP que permita o recrutamento e a manutenção da estabilidade destas vias aéreas<sup>2-4,16,17,22</sup>. Em pacientes hígidos, recuperando-se de anestesia, foi estimado que seriam necessárias pressões inspiratórias em torno de 40 cmH<sub>2</sub>O para promover abertura de áreas atelectásicas<sup>23</sup>.

Em razão do acima exposto, acreditamos que pacientes com bronquiolite grave, submetidos a ventilação mecânica, somente obterão a reabertura (recrutamento) dos bronquíolos anteriormente obstruídos através da utilização de elevados picos de pressão inspiratória. Da mesma forma, acreditamos que, para manter a patência destas vias aéreas terminais recrutadas, é necessária uma ação conjunta envolvendo a administração de surfactante exógeno e o uso de PEEP progressivamente mais elevados<sup>1-4,22</sup>. Estas manobras, entre outras vantagens, permitem utilizar menores picos de pressão inspiratória para a reabertura das vias aéreas a cada ciclo respiratório, redução do alçapamento de ar, melhora da complacência, diminuição da resistência das vias aéreas, prevenção na destruição do surfactante endógeno e, conseqüentemente, diminuição dos efeitos deletérios relacionados à ventilação mecânica (redução da lesão induzida pela ventilação)<sup>19-21</sup>.

Tais princípios e suas potenciais implicações na evolução clínica da doença ditaram a estratégia utilizada, onde os autores utilizaram um conjunto de medidas sinérgicas e complementares para benefício clínico do paciente. Assim, a administração de surfactante exógeno possibilitaria a redução na tensão superficial dos bronquíolos, diminuindo a tendência ao colapso durante a expiração, facilitando a sua abertura (recrutamento) na fase inspiratória, além de reduzir o consumo do surfactante endógeno. Da mesma forma, ao utilizar um PEEP elevado associado à administração de surfactante exógeno, tínhamos por objetivo reduzir a tensão superficial destes bronquíolos na fase expiratória e mantê-los abertos (“recrutados”), evitando seu colapso. Conseqüentemente, a necessidade de altas PIP para ventilar estes alvéolos, que agora mantêm-se pérvios, iria sendo progressivamente reduzida<sup>21-23</sup>.

A administração de surfactante exógeno em nosso paciente, além de promover melhora na relação PaO<sub>2</sub> /FiO<sub>2</sub>, propiciou uma importante resposta na complacência e resistência pulmonar, estimada através da melhora na expansibilidade torácica obtida com PIP progressivamente menores. A melhora na complacência e a diminuição da resistência pulmonar tornaram-se evidentes clinicamente desde as primeiras horas após a instilação de surfactante, quando puderam ser reduzidas de forma significativa à FiO<sub>2</sub> e a PIP. Este fato (a melhora da mecânica pulmonar associada a administração de surfactante), além do rápido início, mostrou-se duradouro e constante, pois 24 horas após a administração de surfactante a PIP e a FiO<sub>2</sub> mantinham-se em valores considerados seguros e bastante inferiores aos utilizados momentos antes da administração de surfactante. Esse efeito e suas conseqüências tem importância fundamental na redução dos danos induzidos pela ventilação mecânica, tanto em relação ao barotrauma quanto ao consumo do surfactante endógeno<sup>19-21</sup>.

Os dados de literatura sobre o uso de surfactante em bronquiolite viral aguda em humanos são ainda limitados<sup>2-4,6,7,15-18</sup>. O trabalho mais conhecido refere-se a um estudo randomizado duplo cego que mostra resultados imediatos muito parecidos com os observados em nosso relato<sup>18</sup>. No presente relato, observamos uma melhora da relação PaO<sub>2</sub> /FiO<sub>2</sub> após a administração do surfactante, sendo esta diferença evidente a partir de 4 horas e mantida pelas próximas 24 horas. Luchetti e colaboradores observaram em seu estudo uma melhora significativa da relação PaO<sub>2</sub> /FiO<sub>2</sub> desde a primeira hora em relação aos controles (27,7±2,2 vs 19,0±1,8 p<0,05), sendo que a mesma era mais evidente ao final de 24 horas (30,8±2,7 vs 19,4±1,6 p<0,01).

Uma apreciável diferença em relação aos casos descritos na literatura refere-se ao tipo de surfactante utilizado. Embora o surfactante exógeno de origem sintética, por nós utilizado (Exosurf), possa estar associado a uma função tensoativa e resposta clínica inferior, tanto *in vitro* quanto em modelos animais, em ensaios clínicos, quando comparado aos de origem animal, poucas diferenças têm sido

encontradas. A comparação de resultados obtidos de estudos com surfactante na doença pulmonar apresentam algumas dificuldades metodológicas, não só pela origem da substância tensoativa, mas por variações nos métodos de administração, por diferenças nas doses administradas e no momento evolutivo da doença, entre outras situações. Mesmo com esses potenciais fatores de confusão, associados a todas as limitações inerentes a um relato de caso, não resta dúvida de que, comparativamente, partilhamos de uma hipótese comum que, na presente situação, evidenciou uma resposta clínica favorável, similar à evolução dos pacientes no ensaio clínico de Luchetti<sup>18</sup>. Tais perspectivas reforçam o interesse clínico pelo assunto e devem consolidar a necessidade de estudos controlados que avaliem o consumo e o papel do surfactante exógeno na bronquiolite viral aguda, bem como a melhor estratégia ventilatória a ser adotada no manejo destes pacientes.

### Referências bibliográficas

- Hills BA. An alternative view of the role(s) of surfactant and alveolar model. *J Appl Physiol* 1999; 87:1567-83.
- Halper D, Grotberg J. Surfactant effects on fluid-elastic instabilities of liquid-lined flexible tubes: a model of airway closure. *Journal of Biomedical Engineering* 1993; 115:271-7.
- Enhoring G, Holm B. Disruption of pulmonary surfactant's ability to maintain openness of narrow tube. *J Appl Physiol* 1993; 74: 2922-7.
- Enhoring G, Duffy L, Welliver R. Pulmonary surfactant maintains patency of conducting airway in the rat. *Am J Respir Crit Care Med* 1995; 151:554-6.
- Avery ME, Mead RJ. Surface properties in relation to atelectasis and hyaline membrane disease. *Am J Dis Child* 1959;97: 517-23.
- Jobe AH. Pulmonary surfactant therapy. *N Engl J Med* 1993; 328:861-8.
- Griese M. Pulmonary surfactant in health and human lung disease: state of art. *Eur Respir J* 1999; 13:1455-76.
- Denny FW, Cleyde Jr. WA. Acute lower respiratory tract infections in nonhospitalized children. *J Pediatr*. 1986; 108: 635-46.
- Grubauer HM, Haim M, Zach M. Respiratory insufficiency in acute bronchiolitis in infancy. *Pneumology* 1989; 43:295-8.
- Everard ML. Bronchiolitis: origins and optimal management. *Drugs* 1995;49:885-96.
- Kellner JD, Ohlsson A, Gadomski AM, Wang EEL. Efficacy of bronchodilator therapy in bronchiolitis. *Arch Pediatr Adolesc Med* 1996; 150:1166-72.
- Flores G, Horwitz RI. Efficacy of  $\beta_2$ -Agonists in bronchiolitis: a reappraisal and meta-analysis. *Pediatrics* 1997; 100:233-39.
- Berger I, Argaman Z, Schwartz SB, Segal E, Kiderman A, Branski D, et al. Efficacy of corticosteroids in acute bronchiolitis: short-term and long-term follow-up. *Pediatr Pneumol* 1998; 26:162-6.
- Rosevelt G, Sheehan K, Grupp-Phelan JFT. Dexamethasone in bronchiolitis: a randomised controlled trial. *Lancet* 1996; 384: 292-95.
- Skelton R, Holland P, Darowski M, Cheticut PA, Morgan LW, Harwood JL. Abnormal surfactant composition and activity in severe bronchiolitis. *Acta Paediatr* 1999; 88:942-6.
- Dargaville PA, South M, McDougall PN. Surfactant abnormalities in infants with severe viral bronchiolitis. *Arch Dis Child* 1996;75:133-6.
- Van DGJ, Bos JAH, Eijking EP, Gommers D, Hannappel E, Lachmann B. Surfactat replacement therapy improves pulmonary mechanics in end-stage Influenza A pneumonia in mice. *Am Rev Respir Dis* 1992; 145:859-63.
- Luchetti M, Casiraghi G, Valsecchi R, Galassini E, Marraro G. Porcine-derived surfactant treatment of severe bronchiolitis. *Acta Anaesthesiol Scand* 1998; 42:805-10.
- Dreyfuss D, Soler P, Basset G. Intermittent positive-pressure hyperventilation with high inflation pressure produces pulmonary microvascular injury in rats. *Am Rev Respir Dis* 1985; 132: 880-4.
- Dreyfuss D, Soler P, Basset G. High inflation pressure pulmonary edema: respective effects of high airway pressure, high tidal volume, and positive end-expiratory pressure. *Am Rev Respir Dis* 1988; 137:1159-64.
- Wyszogrodski I, Kyei-Aboagye K, Tausch HW, Avery ME. Surfactant inactivation by hyperventilation: conservation by end-expiratory pressure. *J Appl Physiol* 1975; 38:461.
- Guerin C, LeMasson S, Varax R, Milic-Emili J, Fournier G. Small airway closure and positive end-expiratory pressure in mechanically ventilated patients with chronic obstructive pulmonary disease. *Am J Respir Crit Care Med* 1997; 155:1949-56.
- Hodgson C, Denehy L, Ntoumenopoulos G, Santamaira J, Carrol S. An investigation of the early effects of manual lung hyperinflation in critically ill patients. *Anesth Intensive care* 2000;28: 255-61.

Correspondência para:

Dr. Luciano Vitola

UTI Pediátrica – Hospital São Lucas da PUCRS

Av Ipiranga, 6690 – 5º andar

Porto Alegre – RS – CEP 90610-000

Fone/Fax: (51) 315.2400 – E-mail: jpiva@pucls.br