



---

## RELATO DE CASO

---

# *Tumor primitivo neuroectodérmico de rim em criança*

## *Primitive neuroectodermal tumor of the kidney in children*

Ana P. Kuczynski<sup>1</sup>, Elizabeth S. Gugelmin<sup>2</sup>, Rodrigo A.S. Netto<sup>3</sup>

### Resumo

**Objetivos:** Caracterizar o tumor primitivo neuroectodérmico de rim como diagnóstico diferencial de tumor de Wilms e enfatizar a gravidade da doença.

**Métodos:** Apresentamos um paciente com diagnóstico de tumor primitivo neuroectodérmico de rim, submetido a nefrectomia e ressecção completa do tumor, associadas a quimioterapia.

**Resultado:** Inicialmente o paciente apresentou evolução favorável ao tratamento realizado, com poucas intercorrências, as quais eram relacionadas principalmente à agranulocitose decorrente da quimioterapia. Após dez meses do término da terapia o paciente apresentou recidiva tumoral em região cervical paramedular e abandonou o tratamento.

**Conclusão:** O tumor primitivo neuroectodérmico de localização renal é muito raro e também muito grave. O papel do médico patologista é fundamental na caracterização da doença, pois utilizando de métodos histológicos e imunohistoquímicos, proporciona o diagnóstico definitivo.

*J Pediatr (Rio J) 2001; 77(1):49-51: tumor primitivo neuroectodérmico, rim.*

### Introdução

O tumor primitivo neuroectodérmico (PNET) extracraniano é descrito como um tumor maligno de pequenas células redondas de provável origem da crista neural, que cresce fora do sistema nervoso autônomo<sup>1</sup>. Outros termos usados para PNET são neuroepitelioma periférico, neuroblastoma adulto e tumor de Askin, este quando localizado em região tóraco-pulmonar. São tumores classificados dentro da mesma família dos sarcomas de Ewing<sup>2</sup>.

O pico de incidência ocorre na segunda década de vida; entretanto, em trabalhos mais recentes, com 26 pacientes, a

### Abstract

**Objectives:** To characterize the primitive neuroectodermal tumor of the kidney as a differential diagnostic from Wilms tumor, and to emphasize the severity of the disease.

**Methods:** We present a patient with the diagnosis of a primitive neuroectodermal tumor of the kidney, who underwent nephrectomy and a complete tumor resection, associated to chemotherapy.

**Results:** At the beginning, the patient had a favorable outcome, with few problems, especially related to the agranulocytosis. After ten months of the end of treatment the patient had a relapse at the paraspinal cervical region and abandoned the treatment.

**Conclusions:** The primitive neuroectodermal tumor located in the kidney is very rare and also very aggressive. The role of the pathologist is fundamental for the characterization of the disease: using histological and immunohistochemical methods, he provides the final diagnosis.

*J Pediatr (Rio J) 2001; 77(1):49-51: primitive neuroectodermal tumor, kidney.*

faixa etária variou de recém-nascidos a 14 anos, com uma mediana de 1 ano de idade<sup>2,3</sup>.

A localização do tumor primário mais freqüente é o tórax, quer seja intratorácico ou em parede<sup>3</sup>. Outras localizações de menor incidência são a pelve, a região paraespinal, a região retroperitoneal, os membros e a região cervical<sup>4</sup>. Já a localização primária renal tem sido descrita como muito rara, com poucos casos na literatura<sup>5,6</sup>. As metástases geralmente ocorrem nos ossos, medula óssea e pulmões<sup>4</sup>.

O PNET tem sido diagnosticado com maior precisão após a utilização da técnica de imunoistoquímica, empregando o anticorpo monoclonal MIC2<sup>7</sup>. Previamente, muitos PNET eram confundidos com sarcomas ou neuroblastomas com dosagens negativas de catecolaminas urinárias,

---

1. Médica do Departamento de Hematologia e Oncologia do Hospital Infantil Pequeno Príncipe. Mestre em Pediatria pela USP.

2. Médica Patologista do Hospital Infantil Pequeno Príncipe.

3. Residente de Pediatria (R2) do Hospital Infantil Pequeno Príncipe.

por apresentarem muitas semelhanças histopatológicas, imunoistoquímicas, bem como citogenéticas com os sarcomas de Ewing<sup>8</sup>.

### Relato do caso

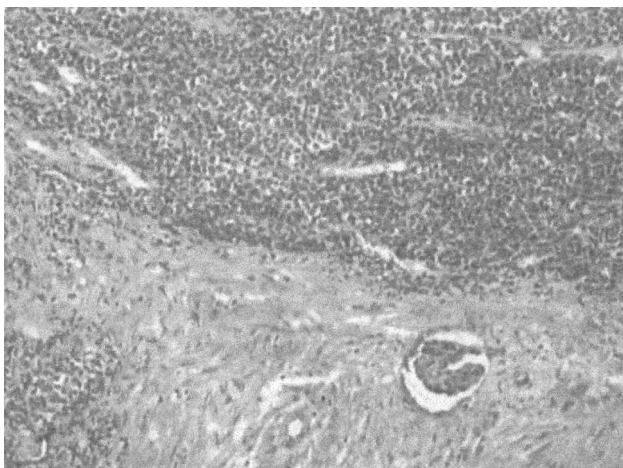V.D.K., 9 anos de idade, masculino, com história de dor e aumento de volume abdominal com início aproximado de 25 dias, de caráter progressivo. Associado ao quadro apresentou perda de peso de 5kg neste período. Com história familiar negativa para neoplasia e antecedentes mórbidos pessoais sem particularidades.

Ao exame físico apresentava-se em regular estado geral, com palidez cutânea, eutrófico, afebril. A palpação abdominal era dolorosa, e evidenciou-se uma massa em topografia de flanco e hipocôndrio direitos, com consistência firme, e a loja renal direita era ocupada. Não foram observadas outras alterações no restante do exame físico.

Foram realizados exames laboratoriais e radiológicos. A ultra-sonografia bem como a tomografia de abdômen evidenciaram a presença de volumosa massa tumoral em hipocôndrio direito, aderida ao rim, com ecogenidade heterogênea e com calcificações grosseiras, medindo aproximadamente 15x13x14cm de diâmetros, ultrapassando a linha média. Os demais exames complementares foram normais.

O paciente foi submetido a cirurgia, sendo realizadas nefrectomia e ressecção completa do tumor, com aspecto macroscópico de tumor de Wilms.

O diagnóstico anátomo-patológico inicial foi de neoplasia maligna de pequenas células infiltrando o rim (Figura 1), com invasão capsular focal, margens vascular e ureteral livres, gordura hilar infiltrada por neoplasia e linfonodo paraaórtico livre.



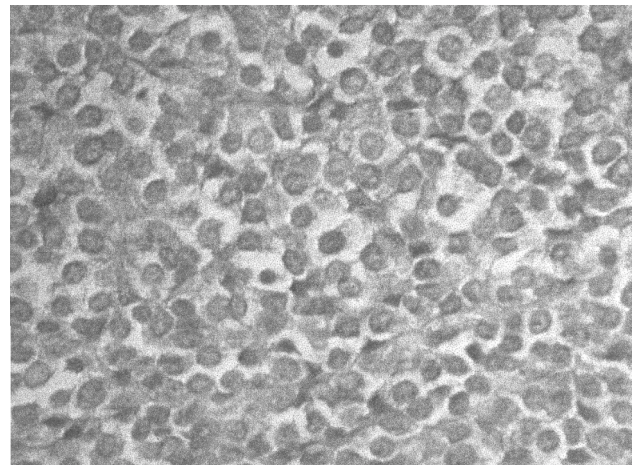
**Figura 1**

Foi realizado estudo imunoistoquímico através da técnica avidina-biotina peroxidase, o qual revelou um rim infiltrado por neoplasia de limites expansivos, composta por trabéculas e blocos de células pequenas, citoplasma indistinto, núcleos ovais e hiper cromáticos com cromatina grosseira e mitoses. As células neoplásicas apresentavam as seguintes características antigênicas: vimentina, citoqueratina, enolase e antígeno leucocitário negativos, porém MIC2 positivo (Figura 2). A conclusão final foi tumor primitivo neuroectodérmico.

O paciente foi tratado conforme o Protocolo "P6" proposto pelo Memorial Sloan-Kettering Cancer Center, consistindo em sete ciclos de quimioterapia com vincristina, doxorubicina, altas doses de ciclofosfamida, ifosfamida e etoposide<sup>9</sup>.

A evolução clínica foi favorável a este tratamento, apesar de algumas intercorrências relacionadas à agranulocitose decorrente das altas doses de quimioterapia.

Após dez meses do término da terapia, o paciente apresentou recidiva tumoral em região cervical paramedular e abandonou o tratamento.



**Figura 2**

### Discussão

Os tumores primitivos neuroectodérmicos são neoplasias malignas incomuns na infância e muito agressivas, com altos índices de recidivas. O diagnóstico de PNET de localização renal deve ser considerado em pacientes com neoplasias renais, particularmente nos casos de doença avançada no diagnóstico. É de especial importância distinguir o PNET de rim do tumor de Wilms, pois o enfoque terapêutico bem como os resultados da terapia são completamente diferentes<sup>6</sup>.

Histologicamente também deve-se considerar como diagnóstico diferencial o carcinoma renal de pequenas células e o neuroblastoma. O tumor primitivo neuroectodérmico renal apresenta-se como um tumor de pequenas células redondas sem nenhuma diferenciação tubular ou glomerular, podendo surgir algumas áreas com pequenos agregados celulares. À microscopia eletrônica podem ser observados grânulos neurosecretores, e as reações de imunoistoquímica para enolase neuro-específica, cromogranina A, sinaptofisina e MIC2 são positivas<sup>10-13</sup>.

As alterações citogenéticas observadas nos tumores neuroectodérmicos foram idênticas às observadas nos sarcomas de Ewing, consistindo na translocação t(11;22)(q24;q12). Essa alteração foi observada em cerca de 90% dos pacientes estudados<sup>14,15</sup>.

São fatores indicativos de mau prognóstico, tumores com volumes maiores que 100cm<sup>3</sup> e com extensões acima de 5 a 10cm; disseminação metastática em ossos ou em medula óssea; níveis elevados de desidrogenase láctica; tumores em adolescentes e adultos jovens<sup>9</sup>.

O tratamento recomendado consiste em ressecção cirúrgica do tumor, associada a tratamento quimioterápico e radioterápico. Os protocolos de quimioterapia atuais indicam a utilização de altas doses de ciclofosfamida, associada a vincristina e doxorubicina, intercalando com ciclos de ifosfamida e etoposide<sup>9</sup>. Alguns centros de referência de tratamento oncológico também vêm utilizando altas doses de quimioterapia associadas ao transplante autólogo de medula óssea, visando resultados mais eficazes<sup>16</sup>.

Acredita-se que o PNET de rim apresenta-se como uma variação clínica do PNET de outras localizações. Ele é caracterizado por um comportamento clínico muito agressivo, o que de alguma forma o assemelha ao tumor rabdoíde maligno. Embora raro, ele deve ser incluído no diagnóstico diferencial dos tumores renais da infância e adolescência. Os pacientes geralmente apresentam-se com doença avançada e com respostas pobres aos tratamentos<sup>6</sup>.

### Referências bibliográficas

1. Dehner LP. Primitive neuroectodermal tumor and Ewing's sarcoma. *Am J Surg Pathol* 1993; 17:1-13.
2. Horowitz ME, Delaney TF, Malawer MM, Tsokos MG. Ewing's sarcoma family of tumors: Ewing's sarcoma of bone and soft tissue and the peripheral primitive neuroectodermal tumors. In: Pizzo PA, Poplack AG, eds. *Pediatric Oncology*. 2<sup>nd</sup> ed. J.B. Lippincott Co.; 1993. p.795-821.
3. Kimber A, Michalski A, Spitz L, Pierro A. Primitive neuroectodermal tumors: Anatomic location, extent of surgery, and outcome. *J Pediatr Surg* 1998; 33:39-41.
4. Kushner BH, Hajdu SI, Gulati SC, Erlandson RA, Exelby PR, Lieberman PH. Extracranial primitive neuroectodermal tumors. The Memorial Sloan-Kettering Cancer Center experience. *Cancer* 1991; 67:1825-9.
5. Quezado M, Benjamin DR, Tsokos M. EWS/FLI-1 Fusion transcripts on three peripheral primitive neuroectodermal tumors of the kidney. *Hum Pathol* 1997; 28:767-71.
6. Galindo CR, Marina NM, Fletcher BD, Parham DM, Bodner SM, Meyer WH. Is primitive neuroectodermal tumor of the kidney a distinct entity? *Cancer* 1997; 79:2243-50.
7. Ambros IM, Ambros PF, Strehl S, Kovar H, Gardner H, Salzer-Kuntschik M, et al. MIC2 is a specific marker for Ewing's sarcoma and peripheral primitive neuroectodermal tumors. Evidence for a common histogenesis of Ewing's sarcoma and peripheral neuroectodermal tumors from MIC2 expression and specific chromosome aberration. *Cancer* 1991; 67: 1885-93.
8. Brinkhuis M, Wijnaendts LC, van-der-Linden JC, van Unnik AJ, Voute PA, Baak JP, et al. Peripheral primitive neuroectodermal tumor and extra-osseous Ewing's sarcoma: A histological, immunohistochemical and DNA flow cytometric study. *Virchows Arch* 1995; 425: 611-6.
9. Kushner BH, Meyers PA, Gerald WL, Healey JH, La Quaglia MP, Boland P, et al. Very high-dose short-term chemotherapy for poor-risk peripheral primitive neuroectodermal tumors, including Ewing's sarcoma, in children and young adults. *J Clin Oncol* 1995; 13:2796-2804.
10. Gupta NP, Singh PB, Raina V, Gupta SD. Primitive neuroectodermal kidney tumor: 2 case reports and review of the literature. *J Urol* 1995; 153:1890-2.
11. Weidner N, Tjoe T. Immunohistochemical profile of monoclonal antibody O13: antibody that recognizes glycoprotein p30/32MIC2 and is useful in diagnosing Ewing's sarcoma and peripheral neuroepitelioma. *Am J Pathol* 1996; 18:546.
12. Scotlandi K, Serra M, Manara MC, Maurici D, Lollini PL, Picci P, et al. Immunostaining of the sarcoma and peripheral neuroectodermal tumor. *Hum Pathol* 1996; 408-16.
13. Furman J, Murphy WM, Jelsma PF, Garzotto MG, Marsh RD. Primary primitive neuroectodermal tumor of the kidney. Case report and review of the literature. *Am J Clin Pathol* 1996; 106: 339-44.
14. Stephenson CF, Bridge JA, Sandberg AA. Cytogenetic and pathologic aspects of Ewing's sarcoma and neuroectodermal tumors. *Hum Pathol* 1992; 23:1270-7.
15. Downing JR, Head DR, Parham DM, Douglas EC, Hulshof MG, Linf MP, et al. Detection of the (11;22)(q24;q12) translocation of Ewing's sarcoma and peripheral neuroectodermal tumor by reverse transcription polymerase chain reaction. *Am J Pathol* 1993; 143:1294-1300.
16. Verrill MW, Judson IR, Harmer CL, Fisher C, Thomas JM, Wiltshaw E. Ewing's sarcoma and primitive neuroectodermal tumor in adults: are they different from Ewing's sarcoma and primitive neuroectodermal tumor in children? *J Clin Oncol* 1997; 15:2611-21.

Endereço para correspondência:

Dra. Ana Paula Kuczynski

Rua Goiás, 1430 – Curitiba – PR – CEP 80630-030

Fone: 41 329.2021 – Fax: 41 310.1124

E-mail: anapaula@softall.com.br