



RELATO DE CASO

Hemossiderose pulmonar idiopática: relato de caso

Idiopathic pulmonary hemosiderosis: case report

Giesela F. Ferrari¹, José R. Fioretto², Adriano F.R. Alves³, Gicélia S. Brandão⁴

Resumo

Objetivo: Alertar o pediatra sobre a possibilidade do diagnóstico de hemossiderose pulmonar idiopática na infância, nos casos de anemia associada à doença pulmonar crônica.

Métodos: Este artigo descreve a hemossiderose pulmonar idiopática em criança de 6 anos de idade, documentada histopatologicamente e faz uma revisão sobre o tema.

Resultados: Criança de 6 anos de idade com quadro prévio de anemia e doença pulmonar caracterizada por chiado no peito, pneumonia de repetição e baqueteamento digital, internou para investigação diagnóstica, ocasião na qual apresentou súbita deterioração respiratória associada à hemoptise, quando foi submetida à biópsia pulmonar cuja análise histopatológica foi compatível com Hemossiderose Pulmonar. Iniciada corticoterapia com boa resposta inicial, porém houve novo surto de hemorragia pulmonar após dois meses e meio de terapia, desta vez fatal.

Conclusões: A hemossiderose pulmonar idiopática deve ser lembrada como possibilidade diagnóstica em crianças com anemia e quadro pulmonar crônico. Este caso ilustra bem essa possibilidade.

J. pediatr. (Rio J.). 2000; 76(2): 149-152: hemossiderose, doença pulmonar crônica.

Introdução

A hemossiderose pulmonar idiopática (HPI) é uma doença rara que, em cerca de 80% das vezes, acomete pacientes na faixa etária pediátrica¹. Sua raridade, talvez, resida no fato de ser subdiagnosticada², sendo muitas vezes considerada anemia normocítica e normocrômica de difícil tratamento. O retardo no diagnóstico pode determinar o reconhecimento da doença numa fase na qual já existe fibrose pulmonar, com conseqüente piora do prognóstico³.

Este artigo relata um caso e discute aspectos referentes a essa enfermidade.

Abstract

Objective: To alert pediatricians about the possibility of childhood Idiopathic Pulmonary Hemosiderosis, in cases of anemia associated with chronic lung disease.

Methods: This article documents a case of Idiopathic Pulmonary Hemosiderosis in a 6 year-old child, with histopathological documentation, and reviews it against published literature.

Results: A 6 year-old child with history of anemia and lung disease characterized by wheezing, recurrent pneumonia and digital clubbing was admitted to the hospital for investigation, where he suffered sudden respiratory failure and hemoptysis. He was submitted to a lung biopsy which showed a histopathological diagnosis compatible with pulmonary hemosiderosis. Therapy with high doses of corticosteroids was initiated with a good early response. After two and a half months of therapy he had a new bleeding episode, culminating in death.

Conclusions: Idiopathic Pulmonary Hemosiderosis should be included as a possible diagnosis of children with anemia and chronic lung disease. This case is a good example.

J. pediatr. (Rio J.). 2000; 76(2): 149-152: hemosiderosis, chronic lung disease.

Relato de Caso

Criança do sexo masculino, 6 anos de idade, procedente de Itapeva, São Paulo, com história de chiado no peito dos 7 meses aos 3 anos de idade. Com 3 anos teve anemia que necessitou de transfusão sanguínea. O quadro estabilizou-se dos 3 aos 5 anos, quando voltou a apresentar chiado no peito com alguns episódios de cianose de extremidades e labial e epistaxe. Há 1 mês, tratou pneumonia em outro serviço, recebendo alta com terbutalina e dexametasona, medicações que ainda fazia uso por ocasião da admissão em nosso serviço.

Exame Físico: criança em bom estado geral, corada, com peso de 15,780 kg (percentil 2,5 – 10; Marques, 1982), estatura de 108 cm (percentil 10; Marques, 1982). Frequência cardíaca de 90 bpm (batimentos por minuto) e respiratória de 26 ipm (incursões por minuto) com saturação

1. Professora doutora do Departamento de Pediatria da FMB - UNESP.

2. Chefe da UTI Pediátrica do HC da FMB - UNESP.

3. Residente de Terapia Intensiva Pediátrica da FMB - UNESP.

4. Residente de Pneumologia Pediátrica da FMB - UNESP.

Hospital das Clínicas da Faculdade de Medicina de Botucatu - UNESP.

arterial de 95% à oximetria de pulso. Semiologia cárdio-respiratória demonstrando íctus palpável no quinto espaço intercostal esquerdo na linha hemiclavicular, bulhas rítmicas e normofonéticas em dois tempos com sopro sistólico de +++/6+ em bordo externo esquerdo, aumento do diâmetro ântero-posterior do tórax com abaulamento à direita e com ausculta pulmonar sem ruídos adventícios. Abdômen distendido com fígado palpável a 3cm do rebordo costal direito, endurecido de superfície nodular; baço não palpável. Sem alterações neurológicas. Presença de baqueteamento digital em mãos e pés (Figura 1).

Exames Complementares: radiografia convencional de tórax na admissão (Figura 2). Hemograma com 12.700 leucócitos/mm³ sendo 1% bastonetes, 67% segmentados, 1% eosinófilos, 1% basófilos, 23% linfócitos, 7% monócitos; hemoglobina de 12,1 g%; hematócrito de 36,4% e 270.000 plaquetas/mm³; VHS 49 mm (1 hora); teste de Itano negativo. Dosagem de imunoglobulinas por nefelometria: IgE 159 UI/ml, IgG 1.798 mg%, IgM 241,2 mg%. Coagulograma normal. Pesquisa de gordura fecal pelo Sudam III negativa. Urina I com traços de proteína. Provas de função hepática e renal normais. Eletrocardiograma com escapes nodais. Ecocardiograma com discreto aumento de câmaras direitas com sinais de hipertensão da artéria pulmonar e insuficiência tricúspide leve.

No segundo dia de internação (DI), apresentou súbita palidez, cianose, tosse seca e taquipnéia (frequência respiratória de 72 ipm), frequência cardíaca de 120 bpm, oximetria de pulso com saturação de 63% (em ar ambiente), sibilância difusa sendo caracterizada agudização da insuficiência respiratória. A gasometria arterial com fração inspirada de oxigênio de 60% mostrou PaO₂ de 66,6 mmHg e PaCO₂ de 31,9 mmHg. Com esse quadro, foi admitido na Unidade de Terapia Intensiva Pediátrica (UTIP) com insuficiência respiratória. A radiografia de tórax mostrava infiltrado do tipo misto: intersticial com áreas de alveolização (Figura 3). Necessitou de intubação traqueal e ventilação pulmonar mecânica, quando apresentou sangramento por cânula traqueal sendo levantada a hipótese de HPI.

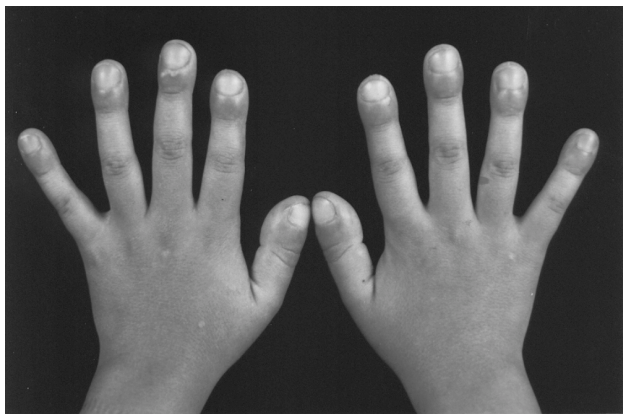

Figura 1 - Baqueteamento digital de quirodactilos à admissão

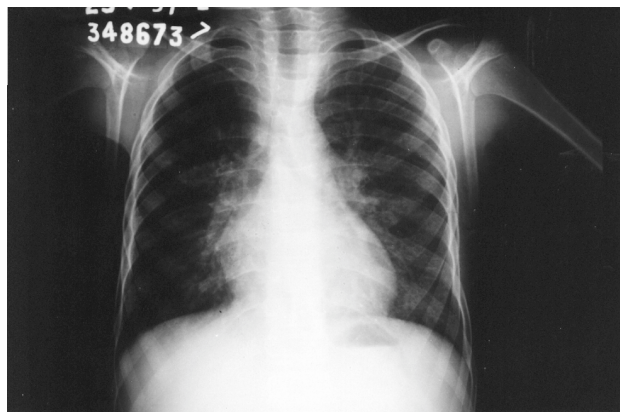


Figura 2 - Radiografia de tórax à admissão, mostrando infiltrado intersticial reticular, envolvendo principalmente os terços médio e inferior de ambos os pulmões, sendo maior o comprometimento à esquerda, e espessamento da cisura horizontal

No primeiro dia de internação na UTIP, foi submetido à biópsia pulmonar a céu aberto que, macroscopicamente, revelou áreas hemorrágicas. À microscopia, observaram-se espaços alveolares preenchidos por hemáceas e macrófagos, contendo hemossiderina, pneumonite crônica intersticial com fibrose difusa, muscularização de septos, hemossiderose de lâminas elásticas de vasos sanguíneos e focos de hemorragia alveolar recente (Figura 4).

Na UTIP, recebeu vancomicina, ceftriaxone, sulfametoxazol-trimetoprim e metilprednisolona na dose de 1 mg/kg de peso/dose a cada 6 horas, e foi suspensa a alimentação a base de leite de vaca e derivados. Os antibióticos foram mantidos até o 5º DI na UTIP, quando foi concluída a análise histológica acima descrita, sendo mantido o cloranfenicol. Apresentou progressiva melhora ventilatória possibilitando o desmame do ventilador até a extubação no 7º DI na UTIP. No 18º DI, a metilprednisolona foi substituída pela prednisona na dose de 2 mg/kg de peso/dia em uma única tomada diária.

Recebeu alta da UTIP no 23º DI, sem sintomas respiratórios. Teve investigação sorológica para citomegalovírus e HIV negativas. Fundo de olho e pressão intra-ocular normais.

Três semanas após a alta, foi reduzida a prednisona de 2 para 1 mg/kg/dia em 3 etapas: 1 semana de 1,5; 1 semana de 1,2 e depois, 1 mg/kg/dia. Nessa consulta, já se apresentava com *fásces cushingóide* e queda de cabelos e não respeitava mais a orientação de dieta de exclusão de leite e derivados.

Um mês após o primeiro retorno, foi reduzida a dose de prednisona para 1 mg/kg/dia em dias alternados. Foi reinternado após 1 semana com reagudização do quadro respi-

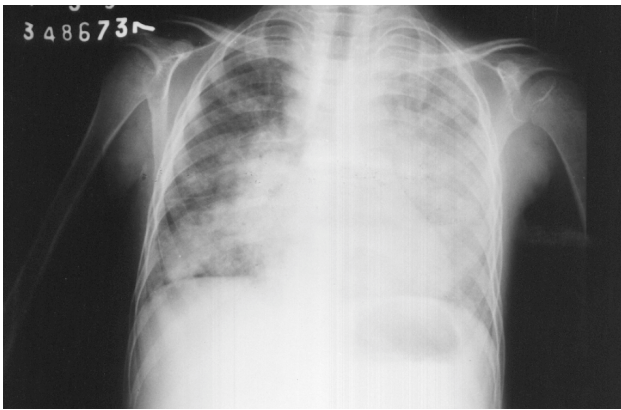


Figura 3 - Radiografia de tórax após agudização, mostrando infiltrado tipo misto (intersticial com áreas de alveolização, esparsas em ambos os pulmões, principalmente em terços inferiores, sendo mais importante à esquerda) e espessamento da cisura horizontal

ratório e febre. Reintroduziu-se metilprednisolona na dose de 1 mg/kg/dose a cada 6 horas, e o paciente apresentou melhora progressiva, recebendo alta em 9 dias com prednisona em 2 mg/kg/dia. Foi orientado a regredir a dose até 1 mg/kg/dia e retornar após 3 semanas. Porém, faltou a esse retorno. Em 1 mês e meio, como não retornava, foi contatada cidade de origem, que nos informou do óbito do paciente após uma exacerbação aguda da insuficiência respiratória, quando foi levado ao pronto socorro local, onde chegou em óbito. Não foi submetido à necropsia.

Discussão

A HPI é uma doença rara que se caracteriza pela tríade: hemoptise, anemia ferropriva e infiltrado parenquimatoso à radiografia de tórax. Porém, alguns autores incluem outros sintomas respiratórios como tosse, sibilância e taquipnéia recorrentes³⁻⁶. O quadro clínico também consta de hipertermia e hepatoesplenomegalia em 20% dos casos¹. A sobrevida média é de 3 anos⁷. No caso estudado, todos esses achados foram observados, com exceção da esplenomegalia.

Sua patogênese é obscura, existindo várias teorias a esse respeito. A maioria delas refere-se a fatores auto-ímmunes⁸. A correlação com fatores auto-ímmunes é sugerida pelo fato de a hemorragia alveolar encontrada na HPI ser similar àquela observada em outras doenças auto-ímmunes como o lúpus eritematoso sistêmico; pelo fato de doenças auto-ímmunes, como a doença celíaca, terem incidência aumentada nos portadores de HPI⁹; e porque o uso de imunossuppressores determina melhora do quadro.

Há referências da associação de HPI com hipersensibilidade à proteína do leite de vaca, primeiramente descrita por Heiner e Seas¹⁰. Existe participação da resposta imune tipo I (imediate) e tipo IV (tardia). Isso foi observado clinicamente e em ensaios laboratoriais que demonstraram aumento da histamina e da eosinofilia periférica em pacientes com HPI que receberam leite de vaca¹¹. Por esse motivo o paciente em questão recebeu a orientação de excluir leite de vaca e derivados da sua dieta, recomendação que não foi seguida.

O diagnóstico da HPI só pode ser firmado após excluídas outras causas de hemorragia pulmonar como estenose mitral, hipertensão venosa crônica, periarterite nodosa, granulomatose de Wegener, Síndrome de Goodpasture, etc. Seu diagnóstico pode ser sugerido pelo quadro clínico, porém exige-se a confirmação anatomopatológica por biópsia pulmonar (céu aberto ou transbrônquica) ou lavado broncoalveolar em que se devem encontrar sideróforos. O encontro de sideróforos no lavado gástrico também sugere o diagnóstico.

Na atualidade, o lavado broncoalveolar é indicado para diagnosticar a etiologia em casos de hemorragia pulmonar, devido a ser exame relativamente simples, pouco agressivo e com boa sensibilidade e especificidade¹². Entretanto, neste paciente optou-se pela realização de biópsia pulmonar à céu aberto pelo fato de a criança estar instável quanto a índices de oxigenação e ventilação e estar sendo submetida à ventilação pulmonar mecânica com parâmetros ventilatórios elevados.

Os achados histopatológicos são presença de macróforos carregados de hemossiderina (sideróforos) no parênquima pulmonar, hiperplasia linfóide, impregnação férica da membrana basal e fibras elásticas, porém nenhum é patognomônico de HPI. Esses achados coincidem com os encontrados em nosso paciente.

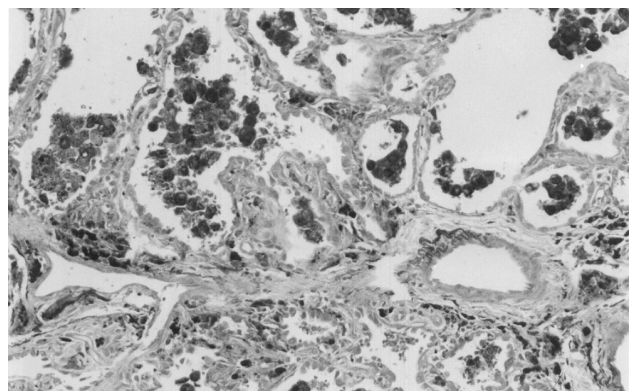


Figura 4 - Achados histopatológicos da biópsia pulmonar. Material corado pela técnica de Perls, com aumento de 200 vezes. Permite a visualização do pigmento siderótico em macróforos alveolares, no interstício da parede alveolar e na lâmina elástica das arteríolas que mostram aspecto fraturado

A radiografia pode ser normal no início da doença, porém a evolução mostra opacificação retículo-nodular em regiões periilares e bases, poupando ápices e seios costofrênicos. Essas imagens podem migrar ou desaparecer. Posteriormente as alterações são permanentes com acentuação do infiltrado periilar e cardiomegalia.

A maioria dos casos responde ao uso de corticóides, principalmente no controle da hemorragia aguda, com alguns casos de corticodependência e até corticorresistência. Na crise aguda, recomenda-se o uso de metilprednisona na dose de 1 a 2 mg/kg/dose a cada 6 horas. Na prevenção de recidivas, preconiza-se o uso de prednisona. Foram observados benefícios no uso de liposteróides (dexametasona-palmitato incorporado em lipossomo) no controle da crise aguda, com menores efeitos adversos e maior concentração no sítio de ação¹³. O caso discutido pode ser definido como corticodependente, pois apresentou exacerbação do quadro em duas tentativas de regressão do corticóide, apresentando boa evolução no aumento de sua dose.

Em pacientes corticorresistentes, com episódios recorrentes de risco de vida ou com deterioração progressiva da função pulmonar, pode-se indicar terapia com imunossuppressores. Azathioprina tem sido frequentemente usada, porém, quando não há resposta terapêutica com essa droga, pode-se indicar a ciclofosfamida com remissão do quadro e sem efeitos adversos¹⁴. Há relatos de controle das crises com cloroquina, que além de poder ser eficaz, tem menos efeitos colaterais que os imunossuppressores. Essa droga, porém, necessita de controles oftalmológicos regulares devido à sua toxicidade retiniana^{5,15}.

Conclusão

No presente caso, trata-se de hemossiderose pulmonar idiopática, pois outras doenças de base foram afastadas.

O diagnóstico foi feito de imediato e, apesar da terapêutica instituída, não foi possível evitar uma hemorragia pulmonar maciça, que culminou em óbito.

Sabe-se que o prognóstico dessa doença é variável, depende da frequência e da gravidade dos episódios hemorrágicos, e que apesar da prevenção com corticóide, a hemorragia pulmonar maciça e fatal pode ocorrer.

Referências bibliográficas

1. Pinto M, Correia J, Leal I, Reis A, Leão B, Carvalho S, et al. Hemossiderose pulmonar idiopática. *Acta Med Port* 1996; 9: 41-4.
2. Ohga S, Takahashi K, Miyazaki S, Kato H, Ueda K. Idiopathic pulmonary haemosiderosis in Japan: 39 possible cases from a survey questionnaire. *Eur J Pediatr* 1995; 154: 994-8.

3. Marwaha RK, Garewal G, Kumar V, Sarkar B, Malik N. Microcytic hypochromic anemia in idiopathic pulmonary hemosiderosis: a diagnostic pitfall. *Indian Pediatr* 1994; 31: 1101-7.
4. Buschman DL, Ballard R, FCCP. Progressive massive fibrosis associated with idiopathic pulmonary hemosiderosis. *Chest* 1993; 104: 293-5.
5. Zaki M, Al Saleh Q, Al Mutari G. Effectiveness of chloroquine therapy in idiopathic pulmonary hemosiderosis. *Pediatr Pulmonol* 1995; 20: 125-6.
6. Fiorucci F, Michele LD, Anatra F, Cicco M, Mattia P, Boggi C, et al. Emossiderosi polmonare idiopatica. Valutazione clinica e radiologica della riacutizzazione. *Recenti Prog Med* 1996; 87: 223-6.
7. Soergel Kh, Sommers SC. Idiopathic pulmonary hemosiderosis and related syndromes. *Am J Med* 1962; 32: 499-511.
8. Van der Ent CK, Walenkamp MJ, Donckerwolcke RAMG, Van der Laag J, Van Diemen-Steenvoorde R. Pulmonary hemosiderosis and immune complex glomerulonephritis. *Clin Nephrol* 1995; 43: 339-41.
9. Agata H, Kondo N, Fukutomi O, Takemura M, Tashita H, Kobayashi Y, et al. Pulmonary hemosiderosis with hypersensitivity to buckwheat. *Ann Allergy Asthma Immunol* 1997; 78: 233-7.
10. Heiner D. Primary pulmonary hemosiderosis with sensitivity to cow milk. In: Chernic V, Kending EL, eds. Disorders of the respiratory tract in children. Philadelphia: Saunders; 1990. p. 498-506.
11. Ohga S, Nomura A, Suga N, Hikino S, Kira R, Matsuzaki A, et al. Liposteroid against refractory pulmonary haemorrhage in idiopathic pulmonary haemosiderosis. *Eur J Pediatr* 1994; 153: 687-90.
12. Pérez Arellano JL, Losa García JE, García Macías MC, Gómez Gómez F, Jiménez López A, de Castro S. Hemosiderin-laden macrophages in bronchoalveolar lavage fluid. *Acta Cytol* 1992; 36: 26-30.
13. Torres MJ, Girón MD, Corzo JL, Rodríguez F, Moreno F, Perez E, et al. Release of inflammatory mediators after cow's milk intake in a newborn with idiopathic pulmonary hemosiderosis. *J Allergy Clin Immunol* 1996; 98: 1123-4.
14. Colombo JL, Stolz SM. Treatment of life-threatening primary pulmonary hemosiderosis with cyclophosphamide. *Chest* 1992; 102: 959-60.
15. Bush A, Sheppard MN, Warner JO. Chloroquine in idiopathic pulmonary haemosiderosis. *Arch Dis Child* 1992; 67: 625-7.

Endereço para correspondência:

Dra. Giesela F. Ferrari
Faculdade de Medicina de Botucatu – UNESP
Departamento de Pediatria
Distrito de Rubião Júnior, s/nº
Botucatu - SP - CEP 18618-970
Fone: (14) 820.6274 - Fax: (14) 822.0421