



ARTIGO ORIGINAL

Red reflex test at the maternity hospital: results from a tertiary hospital and variables associated with inconclusive test results^{☆,☆☆}



Vinicius Mac Cord Lanes Baldino ^{a,*}, Gabriela Unchalo Eckert ^b,
Juliana Rossatto ^b e Mário Bernardes Wagner ^c

^a Universidade Federal do Rio Grande do Sul (UFRGS), Faculdade de Medicina, Programa de Pós-Graduação em Saúde da Criança e do Adolescente, Porto Alegre, RS, Brasil

^b Hospital de Clínicas de Porto Alegre (HCPA), Departamento de Oftalmologia e Otorrinolaringologia, Porto Alegre, RS, Brasil

^c Universidade Federal do Rio Grande do Sul (UFRGS), Faculdade de Medicina, Programa de Pós-Graduação em Saúde da Criança e do Adolescente, Departamento de Medicina Social, Porto Alegre, RS, Brasil

Recebido em 5 de março de 2019; aceito em 15 de agosto de 2019

KEYWORDS

Newborn;
Newborn screening;
Leukocoria;
Blindness;
Red reflex test

Abstract

Objectives: Describe the results of the red reflex test in full-term newborns, as well as identify factors associated with red reflex test outcome and compare hospital length of stay between patients with inconclusive and normal red reflex test results.

Methods: Descriptive cross-sectional study of the results of the red reflex test performed in a tertiary hospital maternity unit between 2014 and 2018. A nested case-control study was also performed to search for anthropometric, gestational, and neonatal variables associated with the outcome of the red reflex test.

Results: There were 121 identified cases of inconclusive red reflex test in 11,833 newborns. Sixteen alterations were confirmed, four considered severe: two cases of congenital glaucoma, one of cataract, and one of coloboma. Mean birth weight ($p = 0.04$), length ($p = 0.03$), and head circumference ($p = 0.02$) were lower in patients with inconclusive red reflex test; however without a relevant effect size ($d = -0.21, -0.22, \text{ and } -0.25$, respectively). The proportion of white, mixed-race, and black patients was significantly different between the groups ($p < 0.001$), with a higher chance of inconclusive results in mixed-race ($OR = 2.22$) and black ($OR = 3.37$) patients when compared to whites. An inconclusive red reflex test led to an increase in hospital length of stay from 62 to 82 hours ($p < 0.001$).

DOI se refere ao artigo:

<https://doi.org/10.1016/j.jpmed.2019.08.007>

[☆] Como citar este artigo: Baldino VM, Eckert GU, Rossatto J, Wagner MB. Red reflex test at the maternity hospital: results from a tertiary hospital and variables associated with inconclusive test results. J Pediatr (Rio J). 2020;96:748–54.

^{☆☆} Estudo feito como requisito para obtenção de título de mestre pelo Programa de Pós-Graduação em Saúde da Criança e do Adolescente, Faculdade de Medicina, Universidade Federal do Rio Grande do Sul (UFRGS), Porto Alegre, RS, Brasil.

* Autor para correspondência.

E-mail: vmclbaldino@gmail.com (V.M. Baldino).

PALAVRAS-CHAVE

Recém-nascido;
Triagem neonatal;
Leucocoria;
Cegueira;
Teste do reflexo
vermelho

Conclusions: The red reflex test was able to identify four severe alterations in 11,833 newborns (0.03%). In the 121 newborns in which the red reflex test was classified as inconclusive, there was a 20-hour increase in the hospital length of stay, but a severe alteration was confirmed in only 3.3% of them. Differences in red reflex between white, mixed-race, and black patients should be considered.

© 2019 Published by Elsevier Editora Ltda. on behalf of Sociedade Brasileira de Pediatria. This is an open access article under the CC BY-NC-ND license (<http://creativecommons.org/licenses/by-nc-nd/4.0/>).

Teste do reflexo vermelho na maternidade: resultados de um hospital terciário e variáveis associadas a um teste duvidoso**Resumo**

Objetivos: Descrever os resultados do teste do reflexo vermelho em recém-nascidos a termo. Identificar fatores associados ao resultado do teste do reflexo vermelho e comparar o tempo de internação entre pacientes com teste do reflexo vermelho duvidoso e normal.

Métodos: Estudo transversal descritivo dos resultados do teste do reflexo vermelho feito em maternidade de hospital terciário entre 2014 e 2018. Foi ainda feito estudo de caso-controle aninhado para pesquisa de variáveis antropométricas, gestacionais e neonatais associadas ao resultado do teste do reflexo vermelho.

Resultados: Foram identificados 121 casos de teste do reflexo vermelho duvidoso em 11.833 recém-nascidos. Foram confirmadas 16 alterações, 4 consideradas graves: 2 casos de glaucoma congênito, um de catarata e um de coloboma. As médias de peso de nascimento ($p = 0,04$), comprimento ($p = 0,03$) e perímetro cefálico ($p = 0,02$) foram menores nos pacientes com teste do reflexo vermelho duvidoso, entretanto sem um tamanho de efeito relevante ($d = -0,21$; $-0,22$ e $-0,25$; respectivamente). A proporção de pacientes brancos, pardos e negros foi estatisticamente diferente entre os grupos ($p < 0,001$), com maior chance de resultado duvidoso para pardos (OR = 2,22) e negros (OR = 3,37) em comparação a brancos. O teste do reflexo vermelho duvidoso levou a um aumento no tempo de internação de 62 para 82 horas ($p < 0,001$). **Conclusões:** O teste do reflexo vermelho foi capaz de identificar 4 alterações graves em 11.833 recém-nascidos (0,03%). Nos 121 recém-nascidos em que o teste do reflexo vermelho foi classificado como duvidoso, houve aumento de 20 horas no tempo de internação hospitalar, porém se confirmou alteração grave em apenas 3,3% deles. Diferenças no reflexo vermelho entre brancos, pardos e negros devem ser consideradas.

© 2019 Publicado por Elsevier Editora Ltda. em nome de Sociedade Brasileira de Pediatria. Este é um artigo Open Access sob uma licença CC BY-NC-ND (<http://creativecommons.org/licenses/by-nc-nd/4.0/>).

Introdução

Embora a deficiência visual (DV) na infância corresponda apenas a aproximadamente 6% dos casos de DV no mundo,¹ sua importância não deve ser subestimada. O número de “anos de cegueira” de crianças com DV se equipara ao de adultos com catarata.² A visão é um sentido fundamental na infância, de modo que a DV afeta o desenvolvimento neuropsicomotor e as necessidades educacionais do paciente.³ O número e a duração das internações hospitalares são maiores nas crianças com DV.⁴ A mortalidade em crianças com DV é maior do que nas com função visual preservada e a DV, mesmo na ausência de outras comorbidades, já foi implicada como preditora de morte.³

O diagnóstico precoce da DV na infância é de suma importância. A maturação visual ocorre, em grande parte, até os 5 anos, concomitantemente com o desenvolvimento ocular e cerebral.⁵ Existe, dessa forma, um período crítico no qual o sistema visual deve estar íntegro e durante o

qual intervenções têm maior probabilidade de resultar em melhoria visual.⁶ Embora existam evidências que sustentem o tratamento tardio da ambliopia (redução uni ou bilateral de acuidade visual secundária à estímulo visual insuficiente ou inadequado durante o período crítico),⁷ sabe-se que gradualmente o sistema visual se torna menos responsivo e o benefício de intervenções é progressivamente reduzido.^{6,8}

O teste do reflexo vermelho (TRV), também conhecido como “teste do olhinho”, é recomendado para rastreamento de alterações oculares na infância por diversas entidades, entre elas a Academia Americana de Pediatra e a Sociedade Brasileira de Pediatria.^{9,10} No Brasil, o TRV é obrigatória ainda na maternidade em alguns estados e existe lei em tramitação para obrigar a feitura do TRV em todos os recém-nascidos (RN) nacionalmente.¹¹

O TRV deve ser feito em um ambiente escuro e a luz deve ser projetada simultaneamente em ambos os olhos do paciente. Os reflexos de cada olho devem ser comparados e avaliados com relação ao brilho, ao tamanho e à coloração. O TRV é classificado em normal, duvidoso ou alterado e os

2 últimos devem passar por avaliação subsequente. A ausência de reflexo, um reflexo branco ou amarelo, assim como a observação de substancial diferença entre os olhos, é indicativa de que pode haver alguma alteração ocular e são critérios para encaminhamento para um oftalmologista.¹²

O TRV é descrito como um teste rápido e indolor. No entanto, pacientes com suspeita de alteração devem passar por uma avaliação oftalmológica detalhada, que é mais invasiva e associada à dor.¹³ Além disso, a informação de um teste supostamente alterado no RN e o tempo de espera pela avaliação oftalmológica podem levar a estresse emocional e até aumento do tempo de internação hospitalar, o que, por sua vez, gera aumento no risco de infecções hospitalares e nos custos.¹⁴ A identificação, portanto, de fatores que possam estar associados a um aumento no número de falsos positivos do TRV é pertinente.

Apesar de sua importância e ampla recomendação, são escassos os resultados do TRV na literatura.¹⁵⁻¹⁷ O Hospital de Clínicas é um hospital universitário terciário, que faz o TRV em todos os RNs antes da alta hospitalar. O presente estudo foi feito com o objetivo de conhecer os resultados do programa de rastreio do hospital, além de identificar fatores não oculares que possam estar relacionados a um TRV duvidoso.

Pacientes e métodos

População

Foi feita avaliação retrospectiva dos pacientes nascidos no hospital entre 1 de janeiro de 2014 e 31 de janeiro de 2018. Todos os RNs passam pelo TRV antes da alta hospitalar e casos duvidosos ou alterados são avaliados por oftalmologista ainda durante a internação.

Foram incluídos RNs nascidos no período do estudo que tiveram internação no alojamento conjunto. Os pacientes foram divididos em 2 grupos:

Grupo TRV duvidoso – todos os pacientes com TRV classificado em duvidoso ou alterado pelo pediatra.

Grupo Controle – foi composto por uma amostragem de RNs com TRV normal. Não houve pareamento e os prontuários de todos os RNs foram aleatoriamente organizados em planilha Excel com uso do comando ALEATORIO() e, após, foram selecionados os primeiros 450. Desses, 2 faziam parte do grupo TRV duvidoso e 5 foram excluídos devido à internação em terapia semi-intensiva antes da alta.

Pacientes que necessitaram de internação em unidade de terapia intensiva ou semi-intensiva, assim como os que tinham informações incompletas no prontuário, foram excluídos.

Tamanho amostral

O período a ser estudado foi definido pela disponibilidade das informações a respeito das consultorias oftalmológicas em prontuários informatizados no HCPA. Para o estudo de caso-controle foi estabelecida a inclusão de 4 controles para cada caso.

Foram incluídos 564 RNs (121 pacientes com TRV duvidoso e uma amostra de 443 indivíduos com TRV normal), o que forneceu ao estudo um poder estatístico de 83% para detec-

tar uma diferença de 0,3 desvios-padrão entre as médias das variáveis epidemiológicas e antropométricas analisadas entre os grupos. Estabeleceu-se um nível de significância de 0,05.

Delineamento

Estudo transversal descritivo dos resultados do TRV e da avaliação oftalmológica feita subsequentemente. Foi feito ainda estudo de caso-controle aninhado. O resultado do TRV foi considerado desfecho e as variáveis antropométricas, neonatais e gestacionais, consideradas preditoras.

TRV e avaliação oftalmológica

O TRV foi efetuado por médicos residentes de pediatria, sob a supervisão de professores. O protocolo indica feita em ambiente escuro, com a dioptria da lente do oftalmoscópio ajustada no 0 e a luz projetada simultaneamente em ambos os olhos do examinado a aproximadamente 45 cm. São critérios para encaminhamento para o oftalmologista a ausência de reflexo em um ou ambos os olhos, a observação de um reflexo branco ou amarelado, de manchas escuras no reflexo, assim como a existência de assimetria entre os olhos.

O exame oftalmológico foi feito após midríase farmacológica com tropicamida 0,5%. Os pacientes foram submetidos a avaliação com oftalmoscópio binocular indireto, em busca de opacidades dos meios oculares (cornea, humor aquoso, cristalino e humor vítreo), além de avaliação das estruturas do fundo de olho.

As alterações oftalmológicas foram consideradas graves quando demandaram intervenção cirúrgica ou seguimento ambulatorial.

Considerações éticas

Este estudo foi aprovado pelo Comitê de Ética em Pesquisa da instituição. Todos os pesquisadores assinaram Termo de Compromisso para Uso de Dados. Esta pesquisa não recebeu financiamento específico de agências de dos setores público, comercial ou sem fins lucrativos.

Análise estatística

A normalidade das amostras foi avaliada com o teste de Shapiro-Wilk. As variáveis contínuas foram apresentadas como médias e desvio-padrão e as categóricas como contagens e porcentagens. Foram apresentadas as porcentagens com seus respectivos intervalos de confiança de 95% para os resultados descritivos. O teste *t* de Student foi usado para a comparação das médias das variáveis contínuas entre os grupos e o teste de qui-quadrado ou exato de Fisher para comparação das variáveis categóricas. Foram calculadas medidas de associação entre as variáveis e os grupos, apresentadas como *odds ratio* (OR) com intervalo de confiança de 95% (IC95%) para as variáveis categóricas e estatística *d* de Cohen para as contínuas. O nível de significância de 5% foi adotado em todas as análises. Os dados foram analisados

com o auxílio do programa estatístico IBM-SPSS (*Statistical Package for the Social Sciences*), versão 22.0 (IBM).

Resultados

Foram identificados 13.296 prontuários de pacientes nascidos no HCPA no período do estudo que tiveram internação em alojamento conjunto. Desses, foram excluídos 1.301 por internação em cuidado semi-intensivo ou UTI e 162 por informações ausentes ou discrepantes no prontuário. O fluxograma do estudo encontra-se na [figura 1](#). Foram identificados 121 casos de TRV duvidoso em 11.833 RNs no período estudado, o que corresponde a 1,0% (IC 95%: 0,8 - 1,2). Após avaliação oftalmológica, 16 casos de alteração foram confirmados (13,2% [IC95%: 7,7 - 20,6] dos casos suspeitos e 0,14% [IC95%: 0,09 - 0,23] do total de pacientes). A hemorragia retiniana foi a alteração mais frequentemente observada, esteve presente em 12 dos pacientes e não necessitou de

seguimento. Foram identificados 4 casos de alterações oftalmológicas graves (3,3% [IC95%: 0,9 - 8,2] dos casos suspeitos e 0,03% [IC95%: 0,01 - 0,09] do total de pacientes). Os 2 pacientes com glaucoma congênito foram operados antes da alta hospitalar e o paciente com catarata congênita recebeu alta e foi operado na quarta semana de vida. O caso de coloboma de íris e coroide foi encaminhado para acompanhamento ambulatorial.

As variáveis antropométricas, gestacionais e neonatais dos grupos TRV duvidoso e controle encontram-se na [tabela 1](#). Os pacientes dos 2 grupos não diferiram significativamente com relação a sexo ($p = 0,53$), adequação de peso ($p = 0,32$), modo de parto ($p = 0,38$), idade gestacional ($p = 0,31$) e Apgar no 1° ($p = 0,11$) e 5° ($p = 0,45$) minutos.

As médias de peso de nascimento ($p = 0,04$), comprimento ($p = 0,03$) e perímetro cefálico ($p = 0,02$) foram menores no grupo TRV duvidoso em relação aos controles, entretanto sem um tamanho de efeito relevante ($d = -0,21$; $-0,22$ e $-0,25$; respectivamente). Pacientes pardos e negros tiveram

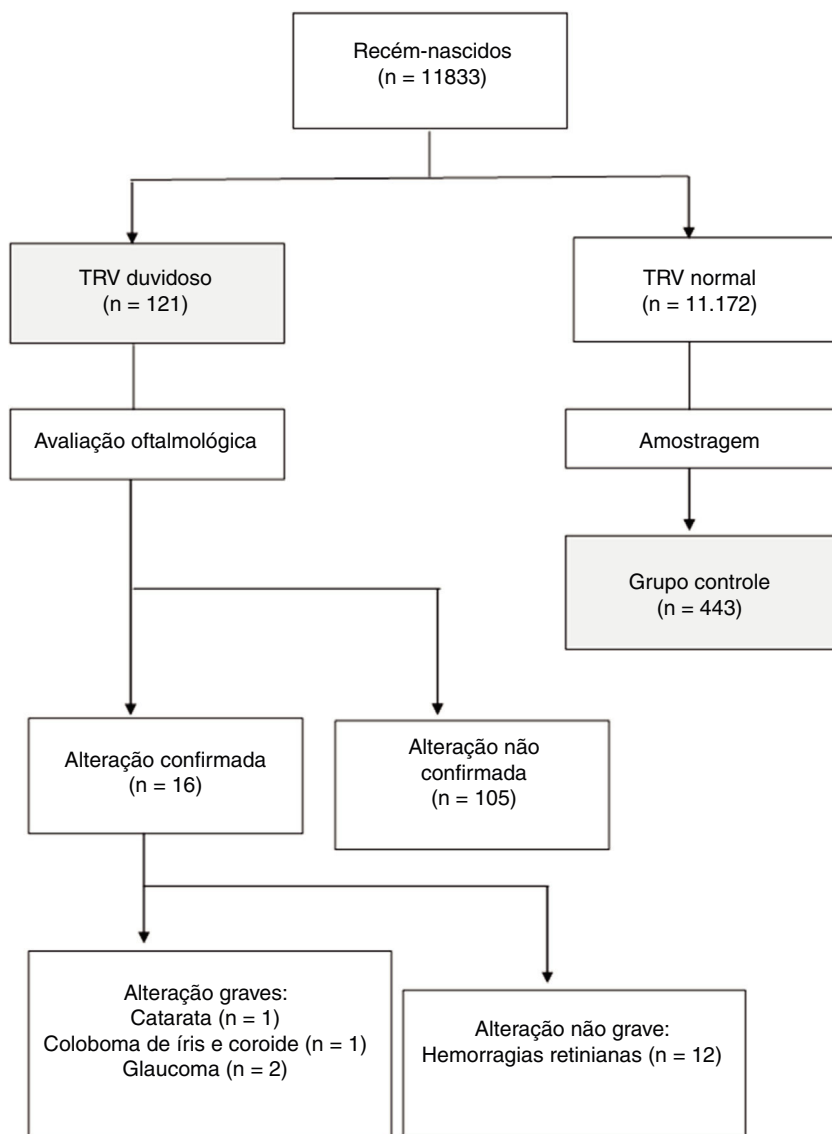


Figura 1 Fluxograma do estudo. TRV denota teste do reflexo vermelho. Alterações que demandaram intervenção ou seguimento foram consideradas graves.

Tabela 1 Características dos indivíduos dos grupos TRV duvidoso e Controle^a

Característica	TRV duvidoso n = 121	Controle n = 443	P ^b
Sexo masculino, n (%)	64 (52,9)	218 (49,2)	0,53
Peso de nascimento, g	3190 ± 450	3290 ± 480	0,04
Adequação de peso, n (%)			0,32
PIG	18 (14,9)	47 (10,7)	
AIG	97 (80,1)	360 (81,8)	
GIG	6 (5,0)	33 (7,5)	
Comprimento, cm	48,2 ± 2,1	48,7 ± 2,3	0,03
Perímetro cefálico, cm	33,6 ± 1,5	34,0 ± 1,6	0,02
Etnia, n (%)			< 0,001
Branços	55 (45,4)	305 (68,8)	
Pardos	33 (27,3)	83 (18,7)	
Negros	33 (27,3)	55 (12,4)	
Parto vaginal, n (%)	78 (64,5)	305 (68,2)	0,38
Idade gestacional, sem	39,4 ± 1,6	39,2 ± 1,5	0,31
Apgar 1 min, n (%)			0,11
< 4	1 (0,8)	4 (0,9)	
4-6	9 (7,4)	14 (3,2)	
≥ 7	111 (91,7)	425 (95,9)	
Apgar 5 min, n (%)			0,45
< 4	0 (0,0)	0 (0,0)	
4-6	0 (0,0)	2 (0,5)	
≥ 7	121 (100,0)	441 (99,5)	
Horas de permanência, h	81,8 ± 37,4	61,7 ± 29,1	<0,001

%, frequência de observações; n, número de observações; PIG, pequeno para idade gestacional; AIG, adequado para idade gestacional; GIG, grande para idade gestacional.

^a Valores ± apresentados correspondem a média ± desvio-padrão.

^b Valores p calculados com teste de Fisher e teste t de Student para variáveis categóricas e contínuas, respectivamente.

Tabela 2 Diferenças no resultado do TRV segundo a etnia

	Etnia, n (%)			Odds ratio (IC95%)		
	Branços n = 356	Pardos n = 116	Negros n = 88	Pardos vs. brancos	Negros vs. brancos	P de tendência
TRV duvidoso	55 (15,4)	33 (28,4)	33 (37,5)	2,22 (1,35 – 3,65)	3,35 (1,99 – 5,64)	< 0,001

TRV: teste do reflexo vermelho.

o TRV classificado em duvidoso mais frequentemente do que os brancos (tabela 2), com um OR = 2,22 (IC95%: 1,35 – 3,65) para pardos vs. brancos e 3,35 (IC95%: 1,99 – 5,64) para negros vs. brancos (p de tendência < 0,001). Apesar de os não brancos terem apresentado proporcionalmente mais TRVs duvidosos, todas as alterações graves foram identificadas em pacientes brancos e houve diferença estatisticamente significativa entre eles (0/66 vs. 4/55, p = 0,03).

O TRV duvidoso levou a um aumento de 20 horas no tempo médio de internação hospitalar (61 h vs. 81 h, p < 0,001).

Discussão

Vinekar et al.¹⁸ examinaram 1.021 RNs a termo, com o uso de uma RetCam (Massie Research Laboratories, Inc., Dublin, Califórnia), uma câmera digital capaz de fotodocumentar as estruturas oculares, e encontraram alteração grave (que necessitou de cuidados médicos ou intervenção

cirúrgica) em 0,9% dos casos, entre eles um paciente com retinoblastoma. Li et al.¹⁹ fizeram avaliação com RetCam em 14.786 indivíduos, com identificação de alterações oculares em 2% deles (excluíram-se os casos de hemorragia retiniana), entre as quais doenças retinianas tratáveis, 11 casos de catarata congênita, 3 de retinoblastoma, além de anormalidades oculares que podem estar associadas a doenças sistêmicas, como microftalmia e anomalias congênitas de nervo óptico. Wasilewski et al.,²⁰ em estudo prospectivo no qual oftalmologistas avaliaram 667 RNs na maternidade, identificaram alterações oculares em 25 (3,75%) deles. Importante observar que, em 56% dos pacientes com exame oftalmológico alterado, o pediatra não identificou anormalidade no exame de rotina. Deve-se salientar que, embora algumas dessas alterações não fossem de maior relevância no sentido de uma triagem neonatal, havia um caso de coloboma de íris e coroide e 2 de catarata congênita, entre elas condições graves e que podem levar à cegueira.

Em 7.641 RNs em que foi feita comparação das alterações oftalmológicas identificadas com o TRV ou com a RetCam, a sensibilidade do TRV para alterações de segmento anterior e posterior foi de 99,6% e 4,1%, respectivamente.²¹

Deve-se levar em consideração que, embora mais de 80% das anormalidades não detectadas pelo TRV no segmento posterior fossem hemorragias retinianas, as quais têm um excelente prognóstico em sua grande maioria,²² algumas alterações com indicação de tratamento não foram identificadas, inclusive um caso de retinoblastoma, que pode ser fatal.

Com relação especificamente à detecção de retinoblastoma com o TRV, o teste foi incapaz de detectar anormalidade em todos os 13 olhos com lesões em estudo de Khan e Al-Mesfer²³ e, sem midríase farmacológica, identificou leucocoria em apenas 3 de 10 olhos com tumor na avaliação de Canzano e Handa.²⁴

Em 11.500 pacientes que passaram pelo TRV em maternidade de hospital universitário de Israel durante 2 anos,¹⁶ foram identificados 12 (0,1%) casos suspeitos. Eles passaram por avaliação oftalmológica, que diagnosticou catarata congênita em 5 deles. Outra avaliação,¹⁵ feita na Itália, aplicou em 22.272 RNs o TRV e encontrou 461 (2,1%) casos suspeitos ou alterados. Desses, 3 tiveram confirmação de alterações oculares graves, que consistiram em 2 casos de catarata e um de retinoblastoma.

Nosso estudo, feito em uma maternidade de hospital terciário universitário, identificou 121 (1,0%) casos de TRV suspeito em 11.833 RNs. Desses, houve confirmação de alteração grave em 4 (3,33% dos casos suspeitos e 0,03% do total de RNs), resultado próximo do encontrado no estudo italiano,¹⁵ mas com identificação de consideravelmente menos casos graves em comparação aos relatos de avaliação oftalmológica universal, a maioria deles feitos com auxílio da RetCam.¹⁸⁻²⁰

Apesar do pequeno número de alterações graves encontradas, deve-se salientar a importância de tal diagnóstico ter sido feito de forma precoce. Três dos quatro pacientes foram operados ainda no período neonatal, o que é fundamental para a prevenção da cegueira e dificilmente teria sido possível sem a identificação das alterações pelo TRV. Nesse sentido, avaliação feita na Suécia demonstrou que o TRV na maternidade aumentou em mais de 3 vezes o número de pacientes com catarata identificados.²⁵

Pacientes submetidos à avaliação oftalmológica por TRV duvidoso tiveram um aumento de 30% no tempo de internação hospitalar. Considerando que 97% deles não apresentaram alteração grave, medidas para redução do número de falso positivos devem ser avaliadas.

As médias de peso de nascimento, comprimento e perímetro cefálico foram estatisticamente menores no grupo TRV duvidoso em comparação com os controles, sem, contudo, apresentar um bom poder discriminatório entre os grupos. Houve, no entanto, diferença estatística e clinicamente significativa na distribuição das etnias entre os grupos, com maior proporção de pacientes pardos e negros entre os RNs com TRV duvidoso. Esses pacientes corresponderam a 55% dos casos suspeitos e não houve confirmação de alteração ocular grave.

Atenção deve ser dada para as diferenças no reflexo vermelho entre indivíduos brancos e os com maior pigmentação cutânea, que é também associada a maior pigmentação das

estruturas intraoculares e, conseqüentemente, escurecimento ou atenuação do reflexo vermelho. Uma possibilidade a ser considerada nos casos de dúvida é a repetição do TRV após midríase farmacológica, que pode facilitar a observação do reflexo vermelho.

Nosso estudo tem limitações. Não foi feita refração de rotina nos RNs avaliados pela oftalmologia, o que poderia ter justificado alguns casos de TRV duvidoso, já que erros refracionais elevados podem causar alteração no reflexo vermelho. Além disso, o fato de apenas os RNs com TRV duvidoso terem sido avaliados pela oftalmologia impossibilita que sua acurácia seja adequadamente estimada.

Tendo em vista as implicações de um diagnóstico precoce de alterações oculares, entre elas a possibilidade de reabilitação visual e a identificação tanto de comorbidades sistêmicas quanto de doenças potencialmente fatais, como o retinoblastoma, a triagem oftalmológica neonatal se faz pertinente. Estratégias de rastreamento oftalmológico com RetCam, feitas experimentalmente,^{18,19} diagnosticaram doenças oftalmológicas em um número consideravelmente maior de RNs em comparação com o TRV, porém seu uso é limitado por questões práticas (principalmente devido à necessidade de dilatação pupilar e de contato com a superfície ocular) e financeiras.

O TRV se apresenta, nesse sentido, como um teste prático, rápido e barato, o que possibilita sua execução em um grande número de pacientes. Resultados da aplicação do TRV em maternidade ainda são, no entanto, escassos. A comparação de um exame neonatal feito por oftalmologista (que embora seja de difícil aplicação em termos de saúde pública, é mais acessível do que o uso de RetCam) com o TRV feito por pediatra deve ser considerada. Sugere-se que novas pesquisas sejam direcionadas à definição da acurácia e da custo-efetividade do teste, com especial preocupação para sua sensibilidade.

Conflitos de interesse

Os autores declaram não haver conflitos de interesse.

Referências

1. Pascolini D, Mariotti SP. Global estimates of visual impairment: 2010. *Br J Ophthalmol*. 2012;96:614-8.
2. Gilbert C, Foster A. Childhood blindness in the context of VISION 2020 – The Right to Sight. *Bulletin of the World Health Organization*. 2001;6.
3. Rahi JS, Cable N. Severe visual impairment and blindness in children in the UK. *The Lancet*. 2003;362:1359-65.
4. Crewe JM, Lam G, Clark A, Spilsbury K, Mukhtar AS, Morlet N, et al. Hospitalization rates of children who are blind: hospitalization rates of blind children. *Clin Exp Ophthalmol*. 2013;41:773-8.
5. Salomão SR, Ventura DF. Large sample population age norms for visual acuities obtained with Vistech-Teller acuity cards. *Invest Ophthalmol Vis Sci*. 1995;36:657-70.
6. Holmes JM, Lazar EL, Melia BM, Astle WF, Dagi LR, Donahue SP, et al. Effect of age on response to amblyopia treatment in children. *Arch Ophthalmol*. 2011;129:1451-7.
7. Scheiman MM, Hertle RW, Beck RW, Edwards AR, Birch E, Cotter SA, et al. Randomized trial of treatment of amblyopia in children aged 7 to 17 years. *Arch Ophthalmol*. 2005;123:437-47.

8. Cheng KP, Hiles DA, Biglan AW, Pettapiece MC. Visual results after early surgical treatment of unilateral congenital cataracts. *Ophthalmology*. 1991;98:903–10.
9. Donahue SP, Nixon CN. Section on Ophthalmology, American Academy of Pediatrics; Committee on Practice and Ambulatory Medicine. American Academy of Pediatrics, et al. Visual system assessment in infants, children, and young adults by pediatricians. *Pediatrics*. 2016;137:28–30.
10. Sociedade Brasileira de Pediatria. Teste do Olhinho. [Cited 2019 July 01]. Available from: <http://www.sbp.com.br/campanhas/campanha/cid/teste-do-olhinho>.
11. Brasil. Seguridade aprova teste do olhinho obrigatório em todas as maternidades. [Cited 01/07/2019]. Available from: <http://www2.camara.leg.br/camaranoticias/noticias/SAUDE/549282-SEGURIDADE-APROVA-TESTE-DO-OLHINHO-OBRIGATORIO-EM-TODAS-AS-MATERNIDADES.html>.
12. Donahue SP, Baker CN. Committee on Practice and Ambulatory Medicine, American Academy of Pediatrics, Section on Ophthalmology American Academy of Pediatrics, et al. Procedures for the Evaluation of the Visual System by Pediatricians. *Pediatrics*. 2016;137.
13. Anand KJ. International Evidence-Based Group for Neonatal Pain Consensus statement for the prevention and management of pain in the newborn. *Arch Pediatr Adolesc Med*. 2001;155:173–80.
14. Emori TG, Culver DH, Horan TC, Jarvis WR, White JW, Olson DR, et al. National nosocomial infections surveillance system (NNIS): description of surveillance methods. *Am J Infect Control*. 1991;19:19–35.
15. Cagini C, Tosi G, Stracci F, Rinaldi VE, Verrotti A. Red reflex examination in neonates: evaluation of 3 years of screening. *Int Ophthalmol*. 2017;37:204–1199.
16. Eventov-Friedman S, Leiba H, Flidel-Rimon O, Juster-Reicher A, Shinwell ES. The Red Reflex Examination in Neonates: An Efficient Tool for Early Diagnosis of Congenital Ocular Diseases. *Isr Med Assoc J*. 2010;12:259–61.
17. Rodrigues AC, Prado RB, Miguel L. Implantação do exame do reflexo vermelho em crianças da região do Hospital das Clínicas da Faculdade de Medicina de Botucatu - SP - Brasil. *Arq Bras Oftalmol*. 2012;75:337–40.
18. Vinekar A, Govindaraj I, Jayadev C, Kumar AK, Sharma P, Mangalesh S, et al. Universal ocular screening of 1021 term infants using wide-field digital imaging in a single public hospital in India - a pilot study. *Acta Ophthalmol*. 2015;93:e372–6.
19. Li LH, Wu WC, Li N, Lu J, Zhang GM, Zhao JY, et al. Full-term neonatal ophthalmic screening in China: a review of 4-year outcomes. *Ophthalmic Surg Lasers Imaging Retina*. 2017;48:983–92.
20. Wasilewski D, Zago RJ, Bardal AM, Heusi TM, Carvalho FP, Maciel LF, et al. Importância da avaliação oftalmológica em recém-natos. *J Pediatr (Rio J)*. 2002;78:209–12.
21. Sun M, Ma A, Li F, Cheng K, Zhang M, Yang H, et al. Sensitivity and specificity of red reflex test in newborn eye screening. *J Pediatr*. 2016;179:192–6, e4.
22. Watts P, Maguire S, Kwok T, Talabani B, Mann M, Wiener J, et al. Newborn retinal hemorrhages: a systematic review. *J AAPOS*. 2013;17:70–8.
23. Khan AO, Al-Mesfer S. Lack of efficacy of dilated screening for retinoblastoma. *J Pediatr Ophthalmol Strabismus*. 2005;42:205–10.
24. Canzano JC, Handa JT. Utility of pupillary dilation for detecting leukocoria in patients with retinoblastoma. *Pediatrics*. 1999;104:e44.
25. Magnusson G, Bizjajeva S, Haargaard B, Lundström M, Nyström A, Tornqvist K. Congenital cataract screening in maternity wards is effective: evaluation of the Paediatric Cataract Register of Sweden. *Acta Paediatr*. 2013;102:263–7.