









ARTIGO ORIGINAL

Left ventricular assessment in patients with mucopolysaccharidosis using conventional echocardiography and myocardial deformation by two-dimensional speckle-tracking method^{☆,☆☆}



Mirela F.A. Andrade ^{a,*}, Isabel Cristina B. Guimarães ^b, Angelina X. Acosta ^c,
Emília Katiane E.A. Leão ^c, Moisés I.G. Moreira ^d e Carlos Maurício C. Mendes ^a

^a Universidade Federal da Bahia (UFBA), Programa de Pós Graduação em Processos Interativos dos Órgãos e Sistemas (PPGIOS), Salvador, BA, Brasil

^b Universidade Federal da Bahia (UFBA), Faculdade de Medicina, Departamento de Pediatria - Setor de Cardiopediatria, Salvador, BA, Brasil

^c Universidade Federal da Bahia (UFBA), Faculdade de Medicina, Departamento de Pediatria - Setor de Genética, Salvador, BA, Brasil

^d Universidade Federal da Bahia (UFBA), Faculdade de Medicina, Hospital Universitário Professor Edgard Santos (HUPES), Salvador, BA, Brasil

Recebido em 23 de outubro de 2017; aceito em 18 de abril de 2018

KEYWORDS

Mucopolysaccharidosis;
Echocardiography;
Cardiac function tests;
Enzyme replacement therapy

Abstract

Objective: Mucopolysaccharidosis is a rare genetic disease characterized by the intralysosomal deposition of glycosaminoglycans. Cardiovascular impairment is a common feature. Cardiac signs and symptoms are underestimated due to the disease involvement in other organs. Enzyme replacement therapy can be used in mucopolysaccharidosis I, II, IV, and VI. Thus, the knowledge about the use of new echocardiography tools is relevant to improve the care of this population. This study aimed to describe left ventricular function assessment by conventional echocardiography and left ventricular global longitudinal strain analysis and compare the alterations in patients receiving enzyme replacement therapy and who had different ages at the start of therapy.

Method: Outpatient-based descriptive study. The patients were submitted to conventional echocardiography and left ventricular global longitudinal strain measurement.

DOI se refere ao artigo:

<https://doi.org/10.1016/j.jpmed.2018.05.006>

[☆] Como citar este artigo: Andrade MF, Guimarães IC, Acosta AX, Leão EK, Moreira MI, Mendes CM. Left ventricular assessment in patients with mucopolysaccharidosis using conventional echocardiography and myocardial deformation by two-dimensional speckle-tracking method. J Pediatr (Rio J). 2019;95:475–81.

^{☆☆} Este artigo é parte de dissertação de mestrado de Mirela Frederico de Almeida Andrade pelo Programa de Pós-Graduação em Processos Interativos dos Órgãos e Sistemas, Instituto de Ciências da Saúde, Universidade Federal da Bahia (UFBA), Salvador, BA, Brasil.

* Autor para correspondência.

E-mail: mirelafalmeida@yahoo.com.br (M.F. Andrade).

PALAVRAS-CHAVE

Mucopolissacaridose;
Ecocardiografia;
Testes de função
cardíaca;
Terapia de reposição
enzimática

Results: Sixteen patients were evaluated; median age of 14.2 years (SD = 5.2 years). Left ventricular hypertrophy was found in nine patients (56.2%). All patients had preserved left ventricular systolic function (Simpson and Teichholz). Nine (56.2%) patients showed alterations in left ventricular global longitudinal strain. The study showed a positive association between left ventricular hypertrophy and alteration in the left ventricular global longitudinal strain, and late start of enzyme replacement therapy and alteration in the left ventricular global longitudinal strain.

Conclusion: Echocardiographic alterations in patients with mucopolysaccharidosis were frequently observed, especially alterations in the left ventricular geometry and subclinical dysfunction. Patients who had a late enzyme replacement therapy start showed an association with worse left ventricular global longitudinal strain values, reinforcing the need for early diagnosis and treatment. The use of new echocardiographic tools may improve the follow-up of these patients.

© 2018 Sociedade Brasileira de Pediatria. Published by Elsevier Editora Ltda. This is an open access article under the CC BY-NC-ND license (<http://creativecommons.org/licenses/by-nc-nd/4.0/>).

Avaliação do ventrículo esquerdo em pacientes com mucopolissacaridose através do ecocardiograma convencional e da deformação miocárdica pelo *speckle-tracking* bidimensional

Resumo

Objetivo: A mucopolissacaridose é uma doença genética rara, caracterizada por depósito intralisossômico de glicosaminoglicanos. O comprometimento cardiovascular é frequente. Sinais e sintomas cardíacos são subestimados pelo envolvimento da doença em outros órgãos. A terapia de reposição enzimática pode ser usada em mucopolissacaridose I, II, IV e VI. Assim, o conhecimento da aplicação de novas ferramentas de ecocardiografia é relevante para melhorar a assistência dessa população. Este estudo visou descrever a função do ventrículo esquerdo pelo ecocardiograma convencional e pela análise do *strain* global longitudinal do ventrículo esquerdo e comparar as alterações em pacientes que fazem uso da terapia de reposição enzimática e que tiveram idades distintas de início da terapia.

Método: Estudo descritivo de base ambulatorial. Os pacientes foram submetidos à ecocardiografia convencional e medida do *strain* global longitudinal do ventrículo esquerdo.

Resultados: Foram avaliados 16 pacientes; mediana de 14,2 anos (desvio: 5,2 anos). Hipertrofia do ventrículo esquerdo foi encontrada em nove pacientes (56,2%). Todos os pacientes tiveram função sistólica do ventrículo esquerdo preservada (Simpson e Teichholz). Nove (56,2%) pacientes apresentaram alteração no *strain* global longitudinal do ventrículo esquerdo. O estudo mostrou associação positiva entre hipertrofia do ventrículo esquerdo e alteração no *strain* global longitudinal do ventrículo esquerdo e início tardio da terapia de reposição enzimática e alteração no *strain* global longitudinal do ventrículo esquerdo.

Conclusão: Alterações ecocardiográficas em pacientes com mucopolissacaridose foram frequentes, especialmente alterações na geometria e disfunção subclínica do ventrículo esquerdo. Pacientes que iniciaram tardiamente a terapia de reposição enzimática apresentaram associação com piores valores de *strain* global longitudinal do ventrículo esquerdo, o que reforça a necessidade do diagnóstico e tratamento precoces. O uso de novas ferramentas de ecocardiografia pode melhorar o acompanhamento desses pacientes.

© 2018 Sociedade Brasileira de Pediatria. Publicado por Elsevier Editora Ltda. Este é um artigo Open Access sob uma licença CC BY-NC-ND (<http://creativecommons.org/licenses/by-nc-nd/4.0/>).

Introdução

A mucopolissacaridose (MPS) é uma doença genética rara. A taxa de incidência mundial é 1:25.000 nascimentos. Caracteriza-se por ser uma doença lisossomal de depósito por ausência de enzima específica que degrada os glicosaminoglicanos (GAG), polímeros que compõem a membrana e a matriz extracelular. Assim, o seu acúmulo intra e

extracelular é capaz de gerar disfunção em diversos órgãos e tecidos. São sete tipos de MPS com 11 defeitos enzimáticos descritos, cada tipo é caracterizado pela deficiência de uma enzima específica.¹

Um dos sistemas frequentemente afetados na MPS é o sistema cardiovascular. Tal comprometimento é progressivo e limita a qualidade de vida do doente, é considerado uma das principais causas de óbito nessa população por

conta de alterações cardíacas causadas pelo acúmulo de GAG em estruturas que compõem o coração, como lesões valvares, hipertrofia miocárdica, comprometimento coronariano, hipertensão pulmonar, distúrbios do ritmo cardíaco e disfunções sistólica e diastólica.² Os sintomas e sinais clínicos cardiovasculares são escassos por conta do envolvimento da doença nos aparelhos respiratório e esquelético, fatores que limitam a avaliação clínica quanto à tolerância a atividade física – sinal de insuficiência cardíaca. O déficit cognitivo presente em alguns tipos de MPS também dificulta a percepção de sintomas cardíacos pelo doente. A Terapia de Reposição Enzimática (TRE) pode ser usada em MPS I, II, IV e VI e seu efeito nas alterações cardíacas ainda está sendo estudado. Daí a importância do seguimento por imagem através da ecocardiografia, a fim de promover a detecção precoce das alterações cardiovasculares.³

A medida da deformação (*strain*) miocárdica pelo *speckle-tracking* bidimensional (2D-STE) tem sido descrita na literatura como uma ferramenta acurada na detecção de lesão miocárdica incipiente, tem importância no diagnóstico precoce de disfunção cardíaca subclínica e prognóstico em várias patologias do coração.⁴

O estudo objetivou descrever a função do ventrículo esquerdo através de medidas convencionais de ecocardiografia e também pela análise do *Strain* Global Longitudinal (SGL) do VE pelo 2D-STE em portadores de MPS e comparou as alterações encontradas no SGL VE em pacientes que faziam uso da TRE e que tiveram idades distintas de início da terapia.

Métodos

Desenho de estudo e pacientes

Este foi um estudo seccional descritivo de base ambulatorial, sem grupo de comparação, feito com pacientes portadores de MPS (diagnóstico enzimático) acompanhados no Ambulatório de Genética do Hospital Universitário Professor Edgard Santos da Faculdade de Medicina da Universidade Federal da Bahia (Hupes-UFBA). O critério de inclusão foi: o paciente deveria ter comparecido a pelo menos uma consulta no ambulatório de genética de janeiro de 2015 a maio de 2016. Os critérios de exclusão foram: ser portador de cardiopatia congênita ou intercorrência durante o exame. O estudo foi aprovado pela Comissão de Ética em Pesquisa do Instituto de Ciências da Saúde da UFBA em consonância à Declaração de Helsinque e todos os participantes ou responsáveis legais dos pacientes assinaram termo de consentimento informado.

Ecocardiografia

Todos os pacientes foram avaliados pelo mesmo ecocardiografista, que não tinha conhecimento sobre a condição clínica cardiológica dos doentes. Os exames foram feitos com o equipamento iE33 (Philips Medical Systems, Andover, MA, EUA), que continha transdutores 5 e 8 MHz, e obedeceram as recomendações da Sociedade Americana de Ecocardiografia. Os pacientes estavam em repouso e sem sedação; registro de eletrocardiograma foi feito concomitantemente ao exame e todos os pacientes avaliados

estavam com frequência cardíaca adequada para a idade, sem episódios de arritmia.

Ecocardiografia convencional

Massa do VE foi calculada pelo método linear (medidas do septo interventricular, diâmetro interno do VE e espessura da parede posterior ventricular esquerda foram feitas no fim da diástole) e indexada por altura elevada a 2,7 (MVEI). Valores de normalidade para massa indexada: meninos maiores de 9 anos $\leq 45 \text{ g/m}^2$,⁷ e meninas maiores de 9 anos $\leq 40 \text{ g/m}^2$,⁷. Em crianças menores de 9 anos, valores acima do percentil 95 foram considerados alterados (hipertrofia).⁵

Função sistólica do VE – avaliada pelo cálculo da Fração de Ejeção (FE) por dois parâmetros:

- Método de Simpson – função normal quando valor $\geq 52\%$ para homens e $\geq 54\%$ para mulheres.⁶
- Fórmula de Teichholz – função normal quando valor $\geq 55\%$.⁷

Strain global longitudinal do VE

Foram feitas medidas de *strain* global longitudinal (SGL) do ventrículo esquerdo (VE) conforme protocolo da Sociedade Americana de Ecocardiografia.⁶ Foram adquiridos vídeos com bom traçado eletrocardiográfico e cerca de 60 a 80 quadros por segundo em pelo menos três ciclos cardíacos consecutivos (nenhum paciente apresentou arritmia durante o exame). Os vídeos armazenados deveriam ter boa qualidade de imagem. As análises foram feitas *off-line* com o *software* QLAB (Philips). As bordas endocárdicas foram demarcadas pelo aparelho, por meio da sequência de três pontos definidos pela pesquisadora no endocárdio. Ajuste fino do contorno da borda endocárdica foi feito pela pesquisadora. Todos os pacientes apresentaram imagens satisfatórias dos segmentos cardíacos. Para avaliação do SGL do VE foram feitos vídeos em três janelas ecocardiográficas (4, 3 e 2 câmaras). O valor obtido através da média dos três cortes foi considerado como o SGL do VE.

Valores de referência em crianças (menores de 21 anos) seguiram as preconizadas por Levy et al. em 2016.⁸ Já para os pacientes com idade superior a 21 anos, os valores de referência seguiram os preconizados por Lang et al.⁶

Análise estatística

Por se tratar de um estudo descritivo feito numa população restrita, a análise estatística foi efetuada por meio das estatísticas descritivas pertinentes ao nível de mensuração das variáveis constantes. Para as comparações constantes, foi empregado o coeficiente de correlação de Spearman.

Foi feita avaliação de confiabilidade inter e intraobservadores para as medidas de SGL do VE. Foram selecionados de maneira aleatória cinco pacientes. As avaliações foram feitas um mês após término da coleta de dados. Para avaliação interobservador, o segundo pesquisador fez as medidas de SGL do VE *off line* sem conhecimento prévio do ecocardiograma anterior. Para análise dessa avaliação, foi empregado o Coeficiente de Correlação Intraclasse (CCI) e respectivos

Tabela 1 Distribuição da função ventricular esquerda pela ecocardiografia convencional conforme tipo de MPS

Tipo	N	Teicholz (%)	Mediana (IIQ)	Mín-Máx	Simpson (%)	Mediana (IIQ)	Mín-Máx
I	3	75	12	60,6–84,5	74	6,0	62–74
II	4	63,9	14,6	57–77,7	60,5	4,2	58–66
III	1	62,5	(-) ^a		75	(-) ^a	
VI	8	69,9	11,1	57–85,3	67,5	3,0	59–70
Total	16						

FE, fração de ejeção; IIQ, intervalo interquartil; Mín-Máx, mínimo-máximo; MPS, mucopolissacaridose; N, número de pacientes.

^a Valor único.

Intervalos de Confiança de 95% (95% IC) (para as variáveis quantitativas).⁹ Não foram calculadas estatísticas inferenciais (exceto para o CCI), uma vez que o plano amostral contemplou a pesquisa de todos os pacientes matriculados no ambulatório e que compareceram a pelo menos uma consulta no ambulatório de genética, de janeiro de 2015 a maio de 2016. Os dados foram digitados no *Epidata* e as análises efetuadas no pacote estatístico R, versão 3.1.¹⁰

Resultados

O presente estudo identificou 20 pacientes portadores de MPS em seguimento no ambulatório de genética do Hupes/UFBA e que compareceram a pelo menos uma consulta de janeiro de 2015 a maio de 2016. Desse total, dois pacientes não foram incluídos: um por recusa a participar do estudo e outro por não ter comparecido à avaliação cardiológica após quatro tentativas de marcação por apresentar quadro de infecção de vias aéreas superiores nas quatro datas previstas.

Foram submetidos à avaliação cardiológica 18 pacientes e dois foram excluídos do trabalho: um por ter tido diagnóstico de cardiopatia congênita (Persistência do Canal Arterial – PCA) e outro por ter apresentado intercorrência durante o exame (crise convulsiva). O paciente com diagnóstico de PCA foi encaminhado para serviço de referência em cardiologia pediátrica do Estado da Bahia para correção da cardiopatia. Assim, o presente estudo avaliou 16 pacientes.

A idade mediana do grupo foi de 14,2 anos, com desvio de 5,2 anos (1,5–22,6), 12 (75%) pacientes eram do sexo masculino. Cinco pacientes (31,2%) eram de Salvador e Região Metropolitana e os demais do interior do estado, principalmente da região de Monte Santo (56,2%), município com alta incidência de doenças genéticas por conta da taxa elevada de casamentos consanguíneos.¹¹ A mediana da idade de início da TRE foi de 8 anos (desvio de 4,5 anos) (1–14).

Quanto aos tipos de MPS, foi encontrada a seguinte distribuição: três (18,8%) pacientes portadores de MPS tipo I, quatro (25%) pacientes com MPS tipo II, um (6,2%) com MPS tipo III e oito (50%) portadores de MPS tipo VI.

Pacientes com MPS tipos I, II, IV e VI podem receber TRE. Dos 15 pacientes pertencentes a um desses quatro grupos (I, II e VI), 14 faziam uso de TRE na data em que foi feita a avaliação ecocardiográfica. Apenas um paciente do Grupo I, que fez a avaliação no mesmo mês em que recebeu o diagnóstico de MPS, não fazia uso de TRE no momento da avaliação.

Geometria ventricular

O estudo identificou 9 (56,2%) pacientes com aumento da Massa Ventricular Esquerda (MVEI).

Função sistólica ventricular esquerda pela ecocardiografia convencional

O presente estudo avaliou função sistólica ventricular esquerda pela ecocardiografia convencional, considerou os seguintes parâmetros: método de Simpson e de Teichholz. Todos os pacientes avaliados nessa série de casos apresentaram função sistólica ventricular esquerda normal por esses dois parâmetros (tabela 1).

2D-STE

Foi feita análise de reprodutibilidade intraobservador e interobservador com relação à medida do SGL do VE, por meio do cálculo do CCI, foi encontrado alto grau de concordância. Para a análise de reprodutibilidade intraobservador, foi encontrado o CCI de 0,95 (95% IC: 0,58–0,99); e interobservador foi encontrado o CCI de 0,94 (95% IC: 0,66–0,99).

A análise do SGL do VE demonstrou que 56,2% dos pacientes avaliados apresentaram alteração dessa medida (tabela 2). A mediana dos valores foi 19% (desvio de 2,2; 13%–22%).

Associação entre massa e *strain* global longitudinal do ventrículo esquerdo

O estudo verificou que pacientes com medidas alteradas do SGL do VE apresentaram valores maiores de MVEI do que os pacientes com valores normais do SGL do VE.

Foi encontrada correlação positiva ($r_s = 0,502$) entre esses dois parâmetros como demonstrado na figura 1.

Associação entre tempo de início da terapia de reposição enzimática e *strain* global longitudinal do ventrículo esquerdo

Pacientes que tiveram valores alterados do SGL do VE apresentaram início mais tardio da TRE (pacientes portadores de MPS tipos I, II e VI).

O trabalho demonstrou correlação positiva ($r_s = 0,320$) entre tempo de início da TRE e os valores do SGL do VE como ilustra a figura 2.

Tabela 2 Distribuição do SGL do ventrículo esquerdo conforme tipo de MPS

Tipo	N	Normal	Alterado	SGL do VE Mediana (%)	IIQ	Mín-Máx
I	3	1	2	19,0	2,0	18-22
II	4	1	3	17,5	2,5	13-20
III	1	1	0	20,0	(-) ^a	
VI	8	4	4	19,5	2,5	15-22
Total	16	7	9			

IIQ, intervalo interquartil; Mín-Máx, mínimo-máximo; MPS, mucopolissacaridose; N, número de pacientes; SGL, *Strain* global longitudinal; VE, ventrículo esquerdo.

^a Valor único.

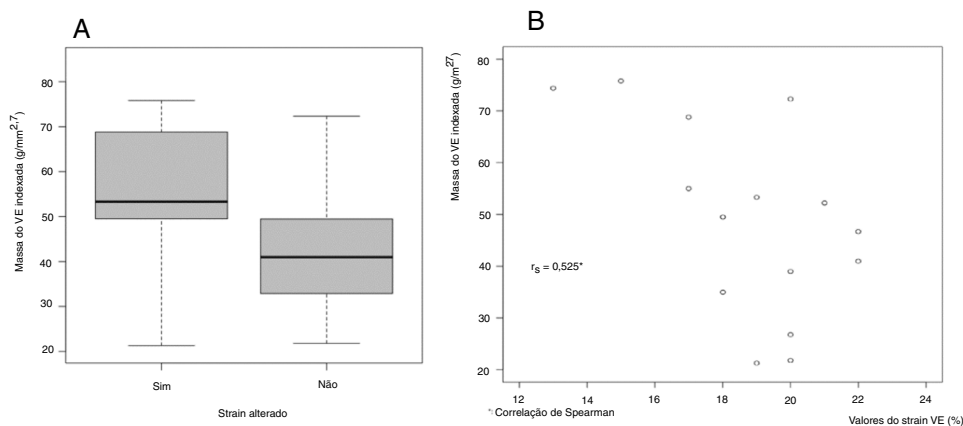


Figura 1 Associação entre massa e *strain* global longitudinal do ventrículo esquerdo. A, *Box-plot* (*strain* qualitativo); B, Correlograma (*strain* quantitativo).

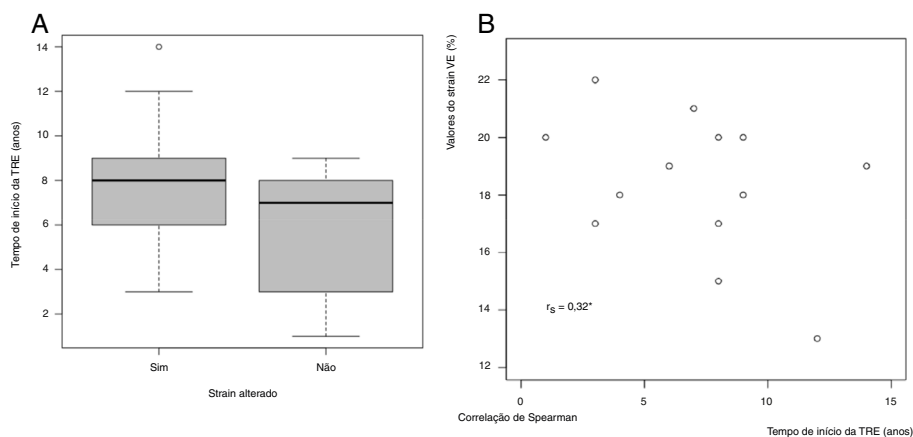


Figura 2 Associação entre tempo de início da TRE e *strain* global longitudinal do ventrículo esquerdo. A, *Box-plot* (*strain* qualitativo); B, Correlograma (*strain* quantitativo).

Discussão

Em 2013, Brands et al. estudaram os efeitos da TRE em 24 pacientes com MPS tipos I, II e VI e perceberam que 70% deles, que tinham aumento de massa ventricular esquerda (12 pacientes, ou seja, 50% dos estudados), apresentaram normalização da MVEI após pelo menos um ano dessa terapêutica.¹²

Lin et al. estudaram pacientes com MPS tipos I, II, IV e VI que usaram TRE. Após um ano de terapia enzimática, foi notada redução estatisticamente significativa ($p < 0,01$) da MVEI em pacientes que iniciaram a TRE com idade inferior a 12 anos ($74,7 \text{ g/m}^2 \pm 21$ antes da TRE e $54,4 \text{ g/m}^2 \pm 18,9$ após da TRE). Tal efeito não foi evidente em pacientes que iniciaram a TRE após os 12 anos.¹³

Tais estudos sugerem que a TRE é capaz de reduzir a hipertrofia ventricular esquerda secundária a MPS por

provável redução do acúmulo de GAG no músculo cardíaco, principalmente se iniciada precocemente. O presente estudo demonstrou que nove (56,2%) pacientes apresentaram hipertrofia ventricular esquerda. A mediana da idade de início da TRE foi de oito anos. Possivelmente esse dado tenha contribuído para o alto percentual de pacientes com hipertrofia ventricular esquerda. O estudo analisou a função sistólica ventricular esquerda por meio de duas variáveis ecocardiográficas convencionais: Simpson e Teichholz. Nenhum dos pacientes avaliados apresentou disfunção sistólica ventricular esquerda por algum desses parâmetros. Tal resultado foi consistente com outros trabalhos da literatura: Leal et al., em 2010, estudaram crianças com MPS sem uso da TRE e Lin et al., em 2016, estudaram pacientes com MPS tipos I, II, IV e VI, antes e após uso de TRE. Estudo holandês, em 2013, registrou redução da função sistólica ventricular esquerda em três (12,5%) de 24 pacientes estudados antes do início da TRE (MPS tipos I, II e VI). Após um ano de TRE, dois pacientes normalizaram a função e apenas um manteve disfunção sistólica, aliás o mesmo paciente que também manteve disfunção diastólica no mesmo estudo.¹²⁻¹⁴

O estudo fez avaliação do SGL do VE e registrou que, dos 16 pacientes avaliados, 56,2% apresentaram alteração nessa medida. A literatura é escassa quanto à avaliação desse parâmetro em pacientes com MPS. Poucos estudos até o momento usaram a medida do *strain* miocárdico como parâmetro de função ventricular nessa população.

Em 2011, Harada et al. descreveram caso de mulher com 49 anos portadora de MPS tipo I, antes e após seis meses de uso de reposição enzimática com laronidase. Foi observado, no período, melhoria no valor do SGL do VE (13,2% para 17,4%), enquanto que a fração de ejeção medida pela ecocardiografia convencional não sofreu variação. Além disso, a paciente apresentou redução de massa ventricular esquerda (189 para 152 g), redução da concentração de glicosaminoglicano na urina (75 para 38 mg/g de creatinina) e redução de hepatoesplenomegalia (avaliada por tomografia computadorizada).¹⁵

Em 2014, Lee et al. fizeram estudo experimental com camundongos modificados geneticamente com o modelo de cardiomiopatia associada à síndrome de Hunter (MPS tipo II), antes e após uso de TRE, e observaram melhoria da função cardíaca pelas medidas de *strain* circunferencial e radial, no fim do período analisado (9,44% para 12,41% e 16,91% para 28,91%, respectivamente).¹⁶

Em 2013, estudo canadense avaliou a função sistólica do ventrículo esquerdo, por meio da ecocardiografia convencional e do *strain* miocárdico pelo *speckle tracking* bidimensional, em pacientes portadores da doença de Fabry, doença multissistêmica de depósito (como a MPS) por deficiência da galactosidase A e que pode causar sequelas em diversos órgãos e sistemas, como rins, cérebro e coração, por depósito de proteína nos tecidos. Todos os 16 pacientes estudados estavam em uso de reposição enzimática por período superior a seis anos. Todos os pacientes apresentaram função sistólica ventricular esquerda normal por meio da medida da FE (média 63%), porém o estudo registrou média reduzida do valor do SGL do VE nessa população (16%), sugeriu ser essa medida mais

sensível à avaliação da função sistólica nesse grupo de doentes.¹⁷

Estudo italiano em 2017 avaliou aspectos ecocardiográficos convencionais e medidas da deformação miocárdica pelo *speckle-tracking* bidimensional em 15 pacientes com MPS (tipos I, II, III, IV e VI) e comparou-os com pacientes controles saudáveis. Dez pacientes estavam em uso de TRE (média: 6,5 anos). Os pacientes com MPS apresentaram valores aumentados de massa ventricular em relação aos controles. Todos os pacientes com MPS tiveram medidas de função sistólica ventricular pela ecocardiografia convencional (Simpson) adequada sem diferença quanto aos valores encontrados nos pacientes do grupo controle. Pacientes com MPS apresentaram redução das medidas de *strain* global radial e circunferencial em relação aos controles. Tal diferença entre os dois grupos não foi notada quanto ao *strain* global longitudinal. O estudo não descreve idade de início da TRE na população estudada, mas média de uso. Diferença nesse parâmetro poderia ser um fator protetor nas fibras miocárdicas longitudinais. Mais estudos são necessários para melhor avaliar as alterações nos três tipos de deformação de fibras miocárdicas (*strain* longitudinal, radial e circunferencial) nos pacientes com MPS.¹⁸

Este estudo verificou associação positiva entre alteração do SGL do VE e massa ventricular esquerda. Além disso, o início tardio de TRE também mostrou associação positiva com valores alterados do SGL do VE. Possivelmente, o início tardio da reposição enzimática pode ocasionar maior depósito de GAG e mais sequelas cardíacas e isso justificar esse achado de disfunção subclínica ao *strain*.

O trabalho demonstrou alterações cardíacas significativas em pacientes com MPS, fundamentou a importância do acompanhamento cardiológico dessa população. Além disso, pacientes que iniciaram mais tardiamente a TRE apresentaram associação com piores valores de *strain* global longitudinal do VE, o que reforça a necessidade de diagnóstico e tratamento precoces.

Este estudo usou novas ferramentas da ecocardiografia na avaliação dos pacientes com MPS, doença sistêmica com comprometimento cardíaco progressivo. Foi demonstrado que tais técnicas podem refinar o seguimento cardiovascular desses doentes, possibilitam, assim, junto às técnicas convencionais tradicionais, melhorar o diagnóstico das sequelas cardíacas e antecipar possíveis intervenções.

Por tratar-se de doença genética rara, os resultados encontrados se limitam a um pequeno número de pacientes portadores de MPS, não foi possível contemplar todos os tipos descritos da patologia.

Muitos pacientes tinham deformidades torácicas por conta do próprio comprometimento da doença, o que conferiu maior dificuldade técnica durante a execução dos exames. Por tratar-se de coleta de dados primários e pelo fato de os exames terem sido feitos em período específico para o trabalho, em horário distinto da assistência do serviço de ecocardiografia, a pesquisadora pôde buscar com tranquilidade a melhor janela ecocardiográfica de cada paciente e minimizar, assim, possíveis vieses de aferição.

Conflitos de interesse

Os autores declaram não haver conflitos de interesse.

Agradecimentos

À Dra. Gabriela Nunes Leal, cuja dissertação de mestrado inspirou este trabalho. Obrigado pela gratuidade do apoio durante a execução deste projeto.

Referências

1. Braunlin E, Wang R. Cardiac issues in adults with the mucopolysaccharidoses: current knowledge and emerging needs. *Heart*. 2016;102:1257–62.
2. Muenzer J. The mucopolysaccharidoses: a heterogeneous group of disorders with variable pediatric presentations. *J Pediatr*. 2004;144:27–34.
3. Broek VD. Fatal coronary artery disease in an infant with severe mucopolysaccharidosis type I. *Pediatrics*. 2011;127:1343–6.
4. Almeida ALC, Gjesdal O, Mewton N, Choi E-Y, Tura GT, Yoneyama K, et al. Speckle-tracking pela ecocardiografia bidimensional – aplicações clínicas. *Rev Bras Ecocardiogr Imagem Cardiovasc*. 2013;26:38–49.
5. Khoury PR, Mitsnefes M, Daniels SR, Kimball TR. Age-specific reference intervals for indexed left ventricular mass in children. *J Am Soc Echocardiogr*. 2009;22:709–14.
6. Lang RM, Badano LP, Mor-Avi V, Afilalo J, Armstrong A, Ernande L, et al. Recommendations for cardiac chamber quantification by echocardiography in adults: an update from the American Society of Echocardiography and the European Association of Cardiovascular Imaging. *J Am Soc Echocardiogr*. 2015;28:1–39.
7. Mathias W Jr. In: Mathias W Jr, editor. *Volumes ventriculares e função sistólica*. 2ª ed. Barueri, SP: Manole; 2009. p. 65–72.
8. Levy PT, Machevsky A, Sanchez AA, Patel MD, Rogal S, Fowler S, et al. Reference ranges of left ventricular strain measures by two-dimensional speckle-tracking echocardiography in children: a systematic review and meta-analysis. *J Am Soc Echocardiogr*. 2016;29:209–25.
9. Bartko JJ. The intraclass correlation coefficient as a measure of reliability. *Psychol Rep*. 1966;19:3–11.
10. Lauritsen JM, Bruus M. EpiData Entry. Version 3. 1. A comprehensive tool for validated entry and documentation of data; 2004. The EpiData Association, Odense Denmark.
11. Costa-Motta FM. Genetic studies in a cluster of mucopolysaccharidosis type VI patients in Northeast Brazil. *Mol Genet Metab*. 2011;104:603–7.
12. Brands MMG, Mulder IMF, Hagemans MLC, Hop WCJ, Oussoren E, Helbing WA, et al. Mucopolysaccharidosis: cardiologic features and effects of enzyme-replacement therapy in 24 children with MPS I, II and VI. *J Inherit Metab Dis*. 2013;36:227–34.
13. Lin HY, Chuang CK, Chen MR, Lin SM, Hung CL, Chang CY, et al. Cardiac structure and function and effects of enzyme replacement therapy in patients with mucopolysaccharidoses I, II, IVA and VI. *Mol Genet Metab*. 2016;117:431–7.
14. Leal GN, Paula AC, Leone C, Kim CA. Echocardiographic study of paediatric patients with mucopolysaccharidosis. *Cardiol Young*. 2010;20:254–61.
15. Harada H, Uchiwa H, Nakamura M, Ohno S, Morita H, Katoh A, et al. Laronidase replacement therapy improves myocardial function in mucopolysaccharidosis I. *Mol Genet Metab*. 2011;103:215–9.
16. Lee SC, Lee J, Jin DK, Kim JS, Jeon ES, Kwun YH, et al. Improvement of cardiac function by short-term enzyme replacement therapy in a murine model of cardiomyopathy associated with Hunter syndrome evaluated by serial echocardiography with speckle tracking 2-D strain analysis. *Mol Genet Metab*. 2014;112:218–23.
17. Shanks M, Thompson RB, Paterson ID, Putko B, Khan A, Chan A, et al. Systolic and diastolic function assessment in Fabry disease patients using speckle-tracking imaging and comparison with conventional echocardiographic measurements. *J Am Soc Echocardiogr*. 2013;26:1407–14.
18. Borgia F, Pezzullo E, Lomoriello VS, Sorrentino R, Lo Iudice F, Coccozza S, et al. Myocardial deformation in pediatric patients with mucopolysaccharidoses: a two-dimensional speckle tracking echocardiography study. *Echocardiography*. 2017;34:240–9.