



ARTIGO DE REVISÃO

Assessment of acute motor deficit in the pediatric emergency room[☆]



Marcio Moacyr Vasconcelos^{a,*}, Luciana G.A. Vasconcelos^b e Adriana Rocha Brito^a

^a Universidade Federal Fluminense (UFF), Hospital Universitário Antônio Pedro, Departamento Materno-Infantil, Niterói, RJ, Brasil

^b Associação Brasileira Beneficente de Reabilitação (ABBR), Divisão de Pediatria, Rio de Janeiro, RJ, Brasil

Recebido em 21 de maio de 2017; aceito em 28 de maio de 2017

KEYWORDS

Acute weakness;
Motor deficit;
Guillain-Barré
syndrome;
Transverse myelitis;
Child

Abstract

Objectives: This review article aimed to present a clinical approach, emphasizing the diagnostic investigation, to children and adolescents who present in the emergency room with acute-onset muscle weakness.

Sources: A systematic search was performed in PubMed database during April and May 2017, using the following search terms in various combinations: “acute,” “weakness,” “motor deficit,” “flaccid paralysis,” “child,” “pediatric,” and “emergency”. The articles chosen for this review were published over the past ten years, from 1997 through 2017. This study assessed the pediatric age range, from 0 to 18 years.

Summary of the data: Acute motor deficit is fairly common presentation in the pediatric emergency room. Patients may be categorized as having localized or diffuse motor impairment, and a precise description of clinical features is essential in order to allow a complete differential diagnosis. The two most common causes of acute flaccid paralysis in the pediatric emergency room are Guillain-Barré syndrome and transverse myelitis; notwithstanding, other etiologies should be considered, such as acute disseminated encephalomyelitis, infectious myelitis, myasthenia gravis, stroke, alternating hemiplegia of childhood, periodic paralyses, brainstem encephalitis, and functional muscle weakness. Algorithms for acute localized or diffuse weakness investigation in the emergency setting are also presented.

DOI se refere ao artigo:

<http://dx.doi.org/10.1016/j.jpmed.2017.06.003>

[☆] Como citar este artigo: Vasconcelos MM, Vasconcelos LG, Brito AR. Assessment of acute motor deficit in the pediatric emergency room. J Pediatr (Rio J). 2017;93:26–35.

* Autor para correspondência.

E-mail: mmdvascon@gmail.com (M.M. Vasconcelos).

PALAVRAS-CHAVE

Fraqueza aguda;
Déficit motor;
Síndrome de
Guillain-Barré;
Mielite transversa;
Criança

Conclusions: The clinical skills to obtain a complete history and to perform a detailed physical examination are emphasized. An organized, logical, and stepwise diagnostic and therapeutic management is essential to eventually restore patient's well-being and full health.

Published by Elsevier Editora Ltda. on behalf of Sociedade Brasileira de Pediatria. This is an open access article under the CC BY-NC-ND license (<http://creativecommons.org/licenses/by-nc-nd/4.0/>).

Avaliação do déficit motor agudo no ambiente de pronto socorro pediátrico**Resumo**

Objetivos: Apresentar uma abordagem clínica, enfatizar a investigação diagnóstica, voltada para crianças e adolescentes no pronto-socorro com fraqueza muscular de surgimento agudo.

Fontes: Foi feita uma pesquisa sistemática na base de dados PubMed entre abril e maio de 2017, com os seguintes termos de pesquisa em várias combinações: "agudo", "fraqueza", "déficit motor", "paralisia flácida", "criança", "pediátrico" e "emergência". Os trabalhos escolhidos para esta revisão foram publicados nos últimos dez anos, de 1997 a 2017. Este trabalho aborda a faixa etária pediátrica, até 18 anos.

Resumo dos dados: O déficit motor agudo é uma causa razoavelmente comum para crianças e adolescentes procurarem o pronto-socorro. Os pacientes podem ser classificados como com deficiência motora localizada ou difusa e uma descrição precisa das características clínicas é essencial para possibilitar um diagnóstico diferenciado completo. As duas causas mais comuns de paralisia flácida aguda no pronto-socorro pediátrico são síndrome de Guillain-Barré e mielite transversa, independentemente de outras etiologias serem consideradas, como encefalomyelite disseminada aguda, mielite infecciosa, miastenia grave, derrame, hemiplegia alternante da infância, paralisia periódica, encefalite do tronco encefálico e fraqueza muscular funcional. Os algoritmos da investigação de fraqueza aguda localizada ou difusa na configuração de emergência também são apresentados.

Conclusões: São enfatizadas as habilidades clínicas para obter um histórico completo e fazer um exame físico detalhado. Um manejo diagnóstico e terapêutico organizado, lógico e por etapas é essencial para eventualmente restaurar o bem-estar e a saúde total do paciente.

Publicado por Elsevier Editora Ltda. em nome de Sociedade Brasileira de Pediatria. Este é um artigo Open Access sob uma licença CC BY-NC-ND (<http://creativecommons.org/licenses/by-nc-nd/4.0/>).

Introdução

O déficit motor agudo ou fraqueza é uma apresentação razoavelmente comum em crianças e adolescentes no pronto-socorro (PS) pediátrico. Em todas as faixas etárias, 5% de todos os pacientes que procuram o PS apresentam sintomas neurológicos.¹ Nesse ambiente, o pediatra deve se sentir confortável para fazer o manejo inicial, pois algumas etiologias podem ser fatais e exigem cuidado urgente. Por outro lado, as intervenções oportunas podem provavelmente restaurar o bem-estar e a saúde total do paciente.

A fraqueza é classificada como um sinal motor negativo, bem como ataxia e apraxia. É valioso ter um entendimento preciso sobre a definição desses três sinais motores negativos. *Fraqueza* é definida como a incapacidade de gerar *força* voluntária normal em um músculo ou *torque* voluntário normal sobre uma articulação, ao passo que *ataxia* é a incapacidade de gerar uma *trajetória* de movimento voluntário normal, que não pode ser atribuída a fraqueza ou atividade muscular involuntária nas articulações afetadas.² Os movimentos atáxicos são descoordenados e atrapalhados, porém não há fraqueza subjacente dos músculos envolvidos. *Apraxia* é a incapacidade de fazer movimentos complexos aprendidos, que não é explicada por fraqueza, ataxia ou

atividade motora involuntária, ou seja, as funções motoras, sensoriais, dos gânglios da base e cerebelares estão intactas.² Deve ser enfatizado que não existe fraqueza sensorial.

Para fins deste trabalho, o termo *plegia* será usado para indicar fraqueza completa ou parcial,³ porém o leitor é informado que *plegia*, estritamente falando, significa paralisia total e *paresia* implica que a força muscular é afetada apenas parcialmente. Uma descrição comum de fraqueza aguda é paralisia flácida aguda, o que significa que na configuração de PS a paralisia normalmente não é acompanhada por espasticidade ou outros sinais anormais dos tratos motores do sistema nervoso central (SNC), por exemplo, hiperreflexia, clonus ou sinal de Babinski.⁴

Os objetivos deste trabalho são apresentar uma abordagem de diagnóstico clínico voltada para crianças e adolescentes que apresentam déficit motor agudo no PS e revisar as etiologias mais frequentes.

Métodos

Foi feita uma pesquisa sistemática na base de dados PubMed entre abril e maio de 2017, com os seguintes termos de pesquisa em várias combinações: "agudo",

“fraqueza”, “déficit motor”, “paralisia flácida”, “criança”, “pediátrico” e “emergência”. Os trabalhos escolhidos para esta revisão foram publicados nos últimos dez anos, de 1997 a 2017. Este trabalho aborda a faixa etária pediátrica, até 18 anos.

Características clínicas e diagnóstico diferenciado

A fraqueza aguda pode apresentar deficiência localizada ou difusa. Uma descrição precisa do déficit motor – sua forma de início, duração e progressão – é essencial para possibilitar um diagnóstico diferenciado completo. Nesse sentido, um histórico detalhado e um exame físico completo, inclusive um exame neurológico objetivo, fornecerão as melhores

oportunidades para agilizar a identificação da etiologia. A [tabela 1](#) descreve as informações essenciais a serem compiladas durante a abordagem inicial a um paciente que apresenta fraqueza aguda.

A forma como a fraqueza se estende para outras partes do corpo pode oferecer pistas para o diagnóstico. Por exemplo, um déficit ascendente relativamente simétrico sugere síndrome de Guillain-Barré (GBS), ao passo que a paralisia descendente gera suspeita de botulismo.⁵

Alguns pacientes comparecerão ao PS com o que parece ser fraqueza aguda, porém uma avaliação abrangente revelará que, de fato, ele/ela tem *pseudoparalisia*, ou seja, a força muscular é preservada e a função motora do paciente é prejudicada por outro mecanismo, mais frequentemente dor severa. Os exemplos pediátricos comuns dessa situação são incapacidade de andar devido a dor nas panturrilhas,

Tabela 1 Histórico e exame físico de um paciente com déficit motor agudo

Histórico

É a primeira vez que a criança apresenta fraqueza?

Início – quando e o que a criança fazia quando o déficit foi detectado?

Ritmo – abrupto, rápido ou lentamente progressivo, flutuante ou remitente-recorrente?

A fraqueza está associada a fatores precipitantes, como um lugar, uma pessoa, um alimento, uma medicação ou um horário do dia?

A fraqueza melhora com descanso e piora com atividade (fatigabilidade)?

Houve um aumento na frequência de quedas no passado recente?

A fraqueza progrediu de forma ascendente ou descendente?

Sintomas associados de infecção (febre, dor de cabeça, vômito, diarreia) ou doença recorrente

Sintomas sensoriais anteriores ou concomitantes, como dor/sensibilidade, disestesias, dormência, dor de cabeça ou alterações visuais

Mudanças nos hábitos de micção e intestinais

Mudanças no estado mental – houve algum comprometimento no estado mental do paciente?

Histórico de infecções recentes e outras doenças

Uso de todos os medicamentos, inclusive fitoterapia, colírios etc.

Histórico do desenvolvimento – idades de aquisição de habilidades motoras, qualquer regressão, outras áreas de desenvolvimento

Histórico de trauma, principalmente na cabeça e no pescoço

Histórico de convulsões

Contato com outras pessoas doentes

Histórico psicossocial – estresse recente, interações com pares, desempenho escolar, problemas comportamentais, morte ou afastamento de pessoas queridas

Contato com animais de estimação e outros animais

Exame físico e neurológico

Sinais vitais

Perímetro cefálico

Parâmetros de crescimento

Simetria corporal

Rigidez nuchal e outros sinais meníngeos

Sinais de insuficiência respiratória

Estado mental – alerta, irritabilidade, orientação para hora e local, habilidades linguísticas

Sistemas cardiovascular e respiratório e exame do abdômen

Exame do nervo craniano – tamanho das pupilas e reação à luz? Acuidade visual? Fundoscopia? Fraqueza facial?

Movimentações musculares extraoculares? Movimentações do palato e da língua?

Exame motor – tônus muscular e força, reflexos do tendão profundo, clônus do tornozelo, teste de pronação

Sinal de Babinski

Exame sensorial que busca um nível sensorial

Coordenação – prova de dedo-nariz, diadococinesia

Marcha – capacidade de sentar ou andar sem/com apoio? Andar na ponta dos pés, nos calcanhares

Sinais de doença muscular crônica, por exemplo, atrofia muscular, fasciculações, miotomia, sinal de Gowers

Tabela 2 Etiologias de déficit motor difuso agudo

Etiologias mais comuns
Síndrome de Guillain-Barré
Mielite transversa
Outras etiologias
Encefalomielite disseminada aguda (ADEM)
Hemiplegia alternante da infância
Luxação atlanto-axial
Botulismo
Abscesso cerebral
Infecções do SNC, por exemplo, meningite aguda
Lesões de massa do SNC
Polineuropatia desmielinizante inflamatória crônica (PDIC)
Enxaqueca complicada
Miopatias congênitas
Epilepsia, ou seja, paralisia de Todd
Paraplegia espástica familiar
Fraqueza muscular funcional (anteriormente chamada de distúrbio de conversão)
Hipoglicemia
Hipofosfatemia
Síndrome de Hopkins (associada a asma aguda)
Mielite infecciosa (por exemplo, por enterovírus)
Hemorragia intracraniana
Doença de Kawasaki
Doença metabólica
Miastenia grave
Paralisia periódica
Compressão da medula espinhal
Poliomielite associada a vacina
Vasculite
Derrame

SNC, sistema nervoso central.

secundária a miosite viral aguda, artralgia relacionada a artrite piogênica (por exemplo, artrite gonocócica em adolescentes), cotovelo da babá (pronação dolorosa) ou dor óssea secundária a osteomielite, fratura óssea ou luxação.

Após erradicação da poliomielite, as duas causas mais comuns de paralisia flácida aguda no PS são GBS e mielite transversa aguda.⁶ Entre outras etiologias (tabela 2), as mais relevantes para a faixa etária pediátrica são encefalomielite disseminada aguda (ADEM), mielite infecciosa, miastenia grave, derrame, hemiplegia alternante da infância, paralisia periódica, encefalite do tronco encefálico e fraqueza muscular funcional.

Síndrome de Guillain-Barré

A GBS, ou polirradiculoneuropatia desmielinizante inflamatória aguda (AIDP), é uma doença autoimune que normalmente apresenta início agudo de fraqueza rapidamente progressiva, basicamente simétrica, e arreflexia em uma criança que anteriormente estava bem.⁷ A fraqueza aguda na GBS tende a iniciar distalmente e progredir rostralmente e, em 50-70% dos casos, ela é precedida, em quatro semanas, por uma infecção respiratória ou gastrointestinal

aguda. Os agentes etiológicos envolvidos com mais frequência são *Campylobacter jejuni* e *Helicobacter pylori* no trato gastrointestinal e *Mycoplasma pneumoniae* no trato respiratório. Uma incidência anual de 0,5-2 casos por 100.000 indivíduos é relatada na faixa etária < 18 anos.⁸ A GBS está associada a uma vacinação nos 30 dias anteriores em menos de 10% dos casos.⁹

A AIDP é, na verdade, um termo descritivo para o quadro clínico mais comum da GBS, ao passo que, em 10-15% dos casos, as características clínicas abrangem formas de variação da GBS, como neuropatia axonal motora aguda (AMAN, com evolução mais rápida e déficits motores mais graves, inexistência de déficits sensoriais), neuropatia axonal motora e sensorial aguda (AMSAN, relatada quase exclusivamente em adultos), síndrome de Miller-Fisher (ataxia, oftalmoplegia e arreflexia sem fraqueza periférica), variante faringo-cérvico-braquial (ptose, fraqueza do músculo flexor facial, faríngeo, pescoço), pandisautonomia aguda e oftalmoplegia aguda.^{8,10,11} A AMAN deve-se a um dano axonal e é diagnosticada com mais frequência na Ásia e na América do Sul.¹¹

O acometimento clínico é caracterizado por dor nos membros, fraqueza nos membros e, em alguns casos, ataxia. O exame físico normalmente apresenta estado mental preservado ou irritabilidade e reflexos do tendão profundo reduzidos ou inexistentes em membros fracos.^{7,8} A fraqueza progride em uma direção caudo-craniana, porém há exceções a esse padrão. O pico da fraqueza normalmente é atingido após 7-10 dias, porém no máximo até quatro semanas. A gravidade da fraqueza dos braços é o fator de predição mais confiável de insuficiência respiratória.¹¹

O diagnóstico tem como base achados clínicos e é embasado em dissociação albumino-citológica em líquido cefalorraquidiano (LCR), ou seja, um aumento no nível de proteína apesar da contagem normal de leucócitos, de uma ressonância magnética (RMI) da coluna vertebral que mostre o realce, por contraste, das raízes nervosas e/ou dos achados de desmielinização ou danos axonais na eletromiografia com estudos de condução nervosa (EMG). Alguns pacientes apresentam estudos normais de EMG nas duas primeiras semanas da doença, porém, posteriormente, todos apresentam resultados anormais.⁶

Mielite transversa

A mielite transversa aguda (MTA) representa um quinto dos eventos desmielinizantes adquiridos em crianças, tem uma incidência anual estimada em crianças com idades < 16 anos de 2 por 1.000.000 e sua proporção de sexo masculino:feminino é 1.1-1.6:1.¹² Há dois picos de incidência pediátrica, nas faixas de 0-2 anos e 5-17 anos, e a incidência mais alta encontra-se na primeira.¹³ Em dois terços dos casos, houve uma infecção prodômica nos últimos 30 dias.

As crianças afetadas desenvolvem um início agudo de paraplegia ou tetraplegia simétricas, redução ou perda de sensação e disfunção do esfíncter e seu curso clínico se estende para mais de três fases: aguda (normalmente 2-7 dias), nível de estabilização (1-26 dias) e fases de recuperação (meses a anos). Em alguns pacientes, a dor é a característica presente.⁶

Tabela 3 Critérios de diagnóstico para mielite transversa**Critérios de inclusão**

Desenvolvimento de disfunção sensorial, motora ou autonômica atribuída à medula espinhal
 Sintomas bilaterais
 Nível sensorial claramente definido
 Exclusão de causas de compressão por imagem de RM ou mielografia de TC
 Inflamação da medula espinhal demonstrada por pleocitose do líquido cefalorraquidiano, IgG elevado ou realce pelo gadolínio
 Progresso para nadir clínico entre quatro horas e 21 dias do início dos sintomas

Critérios de exclusão

Histórico de irradiação para a lombada para a coluna vertebral em 10 anos
 Achados clínicos compatíveis com oclusão da artéria espinhal anterior
 Ausência de fluxo anormal na superfície do cordão compatível com malformação arteriovenosa
 Comprovação sorológica ou clínica de doença do tecido conjuntivo (sarcoidose, doença de Behçet, síndrome de Sjögren, lúpus eritematoso sistêmico ou distúrbio misto do tecido conjuntivo)
 Manifestações do sistema nervoso central de sífilis, doença de Lyme, HIV, HTLV-1, Micoplasma ou outra infecção viral
 Anormalidades cerebrais sugestivas de esclerose múltipla
 Histórico de neurite óptica clinicamente aparente

Fonte: Grupo de Trabalho do Consórcio de Mielite Transversa. Critérios de diagnóstico propostos e nosologia de mielite transversa aguda.¹⁴

A MTA é um diagnóstico de exclusão; assim, é importante considerar com cuidado seus diagnósticos diferenciais. Nesse sentido, os critérios de diagnóstico estabelecidos pelo Grupo de Trabalho do Consórcio de Mielite Transversa podem ser valiosos (tabela 3).¹⁴

As crianças serão beneficiadas por um resultado motor favorável, com recuperação completa de até 56%, e um estudo constatou que o tempo médio de recuperação da capacidade de andar de forma independente foi 56 dias.⁶

Encefalomielite disseminada aguda (ADEM)

A ADEM é uma doença desmielinizante inflamatória que normalmente ocorre em dois dias a quatro semanas após uma infecção viral ou, menos comumente, vacinação.¹⁵ Ela apresenta déficits neurológicos multifocais acompanhados de encefalopatia e seu tempo médio de início é 5,7 anos, com proporção de sexo masculino/feminino de 2,3:1.^{15,16}

As características clínicas podem incluir febre, dor de cabeça, vômito, sinais meníngeos, perda da visão, convulsões, paralisias do nervo craniano e alterações no estado mental, que vão de letargia a coma.¹⁵ Há uma controvérsia atual sobre se a ADEM e a esclerose múltipla (EM) pertencem ao mesmo espectro de doenças ou se são entidades completamente distintas.¹⁶ Apesar de a ADEM normalmente seguir um curso monofásico, seus fatores de variação recorrentes e multifásicos atrapalham na distinção de EM. A RMI do cérebro pode ser a ferramenta mais valiosa para fazer essa distinção, pois os casos de ADEM mostram grandes áreas de aumento da intensidade de sinal nas imagens ponderadas em T2 e FLAIR, com bordas mal definidas, distribuídas bilateralmente na substância branca (SB) cerebral e que normalmente afetam os gânglios da base, o tronco cerebral, a substância cinzenta do córtex cerebelar e cerebral, ao passo que os casos de EM normalmente mostram lesões bem definidas localizadas na SB periventricular.¹⁷ A ausência de

encefalopatia, idade acima de 10 anos, presença de neurite óptica e bandas oligoclonais intratecais durante um evento de desmielinização do SNC aumentam o risco de possível desenvolvimento de EM.¹⁵

O LCR pode ser normal ou apresentar pleocitose leve, com ou sem níveis elevados de proteína.¹⁵

O tratamento precoce e agressivo pode obter uma boa recuperação com déficit mínimo ou nenhum déficit em mais da metade dos pacientes.¹⁸

Mielite infecciosa

A paralisia flácida aguda pode resultar de infecção na medula espinhal com vários patógenos, por exemplo, vírus do Oeste do Nilo, enterovírus não pólio, vírus da dengue, sífilis, doença de Lyme, vírus da imunodeficiência humana (HIV), citomegalovírus, HTLV-1 e micoplasma.^{14,19} Sua principal característica distintiva da mielite transversa é que a maior parte das crianças apresenta paralisia da medula espinhal relacionada a poliomielite focal, com sintomas sensoriais mínimos ou nenhum sintoma sensorial.²⁰

Miosite viral aguda

A miosite viral aguda se manifesta com odor muscular e fraqueza nos membros inferiores, principalmente nas panturrilhas e nas coxas.²¹ Ela é, na maior parte das vezes, associada à infecção pelo vírus da gripe. Dessa forma, seus sintomas prodômicos incluem febre, dor de cabeça, tosse e outros sinais respiratórios. As crianças afetadas podem deixar de mover suas pernas logo após sentir dor ou podem de fato ter fraqueza relacionada a rabdomiólise.²² Entre 35 casos com idade média de 7,5 anos, a fraqueza muscular durou de um a oito dias e a média de creatina-quinase sérica foi de 5.507 U/L.²¹

Miastenia grave

A miastenia grave (MG) é uma doença neuromuscular autoimune relativamente rara e seu surgimento na infância é dividido em MG neonatal transitória e MG juvenil. A primeira deve-se à transferência placentária de anticorpos receptores de acetilcolina (AChR) e normalmente é tratada em dois meses de vida.²³

O quadro clínico é caracterizado por fadigabilidade e fraqueza oscilante dos músculos oculares, faciais, dos membros, bulbares e respiratórios. Os anticorpos contra AChR, proteína quinase específica do músculo (MuSK) e relacionada aos receptores de lipoproteína (LRP4), podem participar de sua patogênese.²⁴

Um estudo comparou 114 pacientes chineses com MG juvenil com 207 pacientes adultos com MG juvenil. Os anticorpos foram encontrados em 77, 80 e 81% dos subgrupos de 0-8 anos, 8-18 anos e adultos, respectivamente. Apenas um dos seis pacientes que apresentaram resultado positivo para os anticorpos MuSK e LRP4 não era adulto. A estimulação repetitiva do nervo durante a eletromiografia (EMG) pode ser útil para o diagnóstico, bem como o teste de neostigmina, porém isso deve ser feito apenas em um ambiente controlado e monitorado, na presença de uma equipe capacitada em ressuscitação cardiopulmonar. Atropina deve estar prontamente disponível.²³

Derrame

Derrame pode ocorrer em crianças com mais de um mês de vida, com frequência de 13/100.000 por ano. Sua incidência é maior em neonatos (25 a 40/100.000) e ainda maior entre neonatos prematuros (até 100/100.000).²⁵ Os mecanismos subjacentes em pacientes pediátricos incluem derrame isquêmico, trombose venosa e derrame hemorrágico.²⁶ Os pacientes afetados normalmente apresentam déficit neurológico focal de início agudo, por exemplo, hemiplegia, hemianestesia, hemiataxia, paralisia facial unilateral e/ou afasia.²⁷ Os recém-nascidos podem apresentar convulsões.²⁶

Terão derrames recorrentes 20 a 30% das crianças com derrame isquêmico arterial, então um diagnóstico precoce se torna essencial.²⁶ A investigação adequada com neuroimagem não deve ser postergada.

Hemiplegia alternante da infância

A hemiplegia alternante da infância é um transtorno do desenvolvimento raro causado, em 75% dos casos, por uma mutação no gene *ATP1A3* da proteína neuronal Na⁺/K⁺ ATPase.²⁸ O surgimento ocorre antes de 1,5 ano e suas características clínicas consistem em hemiplegia unilateral episódica, distonia, quadriplegia e movimentos oculares anormais. Cada episódio dura minutos, horas ou períodos mais longos e ocorre frequentemente. As crianças afetadas podem apresentar atraso no desenvolvimento e epilepsia.²⁸ A flunarizina (bloqueador dos canais de cálcio) pode reduzir a frequência, a gravidade e a duração dos episódios distônicos e hemiplégicos.²⁸

Paralisia periódica

As paralisias periódicas são associadas a mutações no gene *SCN4A* dos canais de sódio, gene *CACNA1S* dos canais de cálcio ou gene *KCNJ2* dos canais de potássio e não deve ser confundida com causas secundárias de paralisia episódica, como toxicidade do medicamento.²⁹ Os pacientes apresentam ataques episódicos de fraqueza muscular flácida, normalmente associados a hipo ou hipercalemia. Os episódios podem ser causados por carboidratos ou alimentos ricos em potássio ou por repouso após exercício. O tratamento com acetazolamida pode reduzir a frequência e a gravidade dos episódios.²⁹

Encefalite do tronco encefálico

A encefalite do tronco encefálico (BBE) de Bickerstaff e a síndrome de Miller-Fisher formam um espectro contínuo, com ataxia e oftalmoplegia externa, porém apenas nos pacientes em que a BBE desenvolve consciência prejudicada.³⁰ A BBE é uma doença incomum de etiologia desconhecida, contudo é comumente associada aos anticorpos da superfície celular do SNC, principalmente anticorpos anti-GQ1b.³¹ Os sintomas iniciais mais comuns são diplopia e perturbação da marcha, é encontrada dissociação albuminocitológica do LCR em metade dos pacientes durante a segunda semana da doença e pode haver fraqueza facial e dos membros.³⁰

Infarto da medula espinal

É raro em crianças e pode imitar outras entidades comuns, como MTA. A ausência de pleocitose no LCR e o nível normal de proteínas ajudam a diferenciar essas duas entidades. Normalmente envolve a artéria espinal anterior. Os fatores de risco são pequeno trauma medular, vasculopatias parainfecciosas e cirurgia.³² As crianças apresentam sinais típicos de medula espinal, como nível sensorial, disfunção vesical e/ou intestinal e paraplegia ou tetraplegia.

Fraqueza muscular funcional

A fraqueza aguda pode decorrer de um transtorno neurológico funcional (TNF), condição anteriormente chamada de histeria e transtorno de conversão, e crianças com cinco anos podem ser afetadas.³³ Em um estudo britânico de 204 crianças, faixa de 7-15 anos, o quadro mais comum foi fraqueza (63%) e movimentações anormais (43%) e o fator de estresse antecedente mais frequente foi *bullying* na escola (81%).³⁴ Esses autores estimaram que a incidência anual de TNF na faixa < 15 anos foi de 1,30/100.000. Um observador preciso detectará alguns achados incongruentes durante o exame físico de um paciente com fraqueza devido a TNF:^{6,33,35}

- diplopia monocular – queixas de visão dupla, pela criança, que persiste quando um olho está fechado. Contudo, a diplopia monocular também pode ser causada por um erro de refração, principalmente astigmatismo.

- a criança não conseguir andar, porém conseguir erguer suas pernas, contra a gravidade, quando deitada na cama. O restante do exame motor é normal.
- fraqueza de entrega – perda repentina do tônus após resposta inicial a força boa/normal quando um músculo é testado contra resistência
- cocontração – contração esforçada de um músculo e seu agonista, resultante em quase inexistência de movimentação na articulação
- descoordenação motora – diferenças significativas do desempenho motor em diferentes condições de teste.
- sinal de Hoover – o examinador posiciona uma mão sob o calcanhar da perna “boa” e pede que o paciente erga a perna fraca contra resistência. Um paciente com TNF não fará pressão para baixo com a perna boa.

Diagnóstico

Quando um paciente pediátrico chega no PS com queixa principal de déficit motor agudo, vale prestar atenção a alguns importantes aspectos do histórico e do exame físico (tabela 1). As figuras 1 e 2 sugerem algoritmos para investigação de fraqueza aguda localizada e difusa na configuração de PS, respectivamente.

Um déficit localizado, por exemplo, paralisia facial (tabela 4)³⁶ ou monoplegia (tabela 5),³ tende a apresentar

uma lista menor de etiologias, ao passo que um déficit mais difuso, por exemplo, paraplegia, hemiplegia ou tetraplegia, exigirá a consideração de várias etiologias (tabela 2). A ordem é ter cautela, pois um exame físico abrangente de um paciente que se queixa de monoplegia pode revelar fraqueza discreta de um membro adicional, então o paciente pode de fato ser afetado por hemiplegia ou paraplegia.³⁷

Quando um paciente apresenta fraqueza difusa de início agudo, a presença ou ausência de alterações no estado mental, ou seja, encefalopatia, norteará o diagnóstico. Em pacientes com encefalopatia, uma infecção do SNC se tornar uma hipótese premente a ser considerada por estudos adequados. Outras entidades também devem ser cogitadas, como convulsões, lesões de massa, disfunção em outros sistemas orgânicos, trauma e alterações metabólicas.

Grande parte do exame neurológico aborda o local da lesão e acreditamos que um pediatra que trabalhe no PS deve saber examinar se um déficit motor agudo resulta do encéfalo, do tronco encefálico, da medula espinhal, da junção neuromuscular, do músculo esquelético ou dos nervos periféricos.

Vários testes e procedimentos estão disponíveis para investigar um paciente extremamente fraco. Como em situações semelhantes, deve-se priorizar descartar as condições fatais e passíveis de tratamento. Um diagnóstico por etapas, com bom custo-benefício e oportuno, é fortemente recomendado, conforme descrito nas figuras 1 e 2.

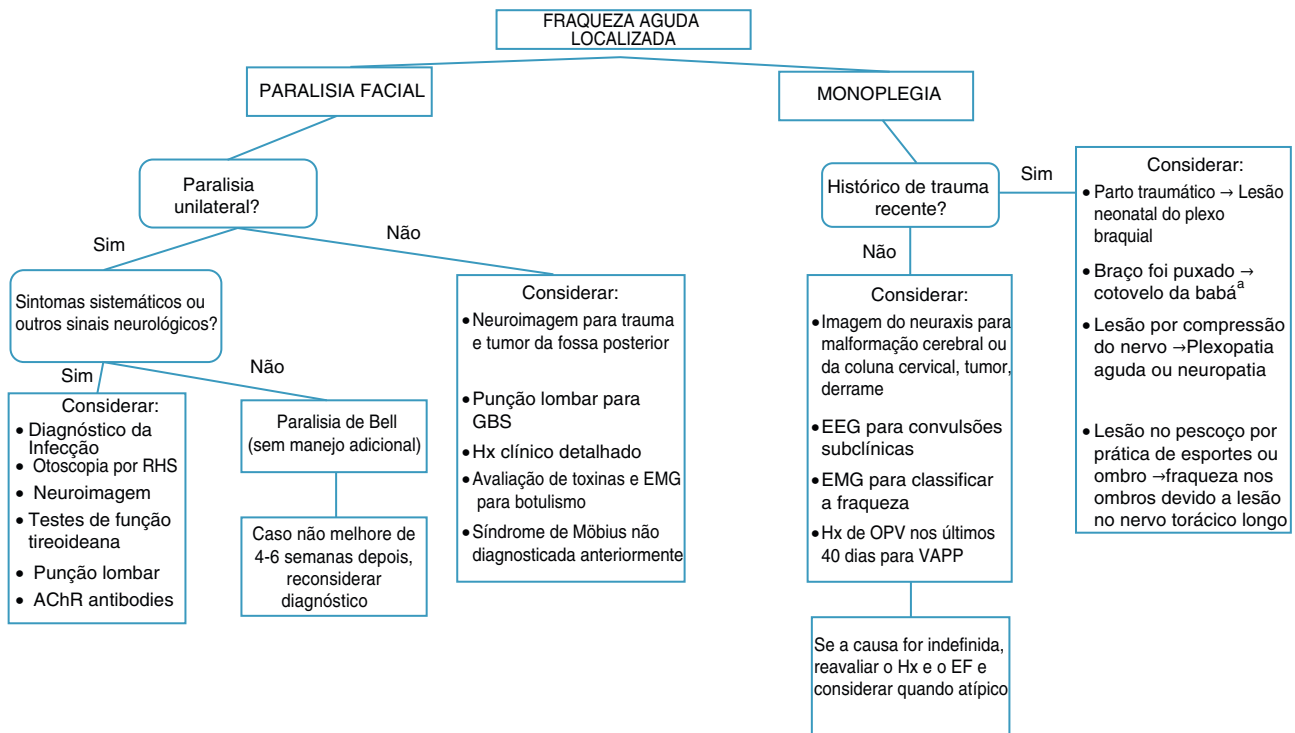


Figura 1 Algoritmos para investigação de fraqueza aguda localizada na configuração de emergência.

AChR, receptor de acetilcolina; SNC, sistema nervoso central; EEG, eletroencefalografia; EMG, eletromiografia; GBS, síndrome de Guillain-Barré; Hx, histórico; VOP, vacina oral contra a poliomielite; EF, exame físico; RHS, síndrome de Ramsay-Hunt; VAPP, poliomielite parálitica associada a vacina.^a Uma causa de pseudoparalisia.

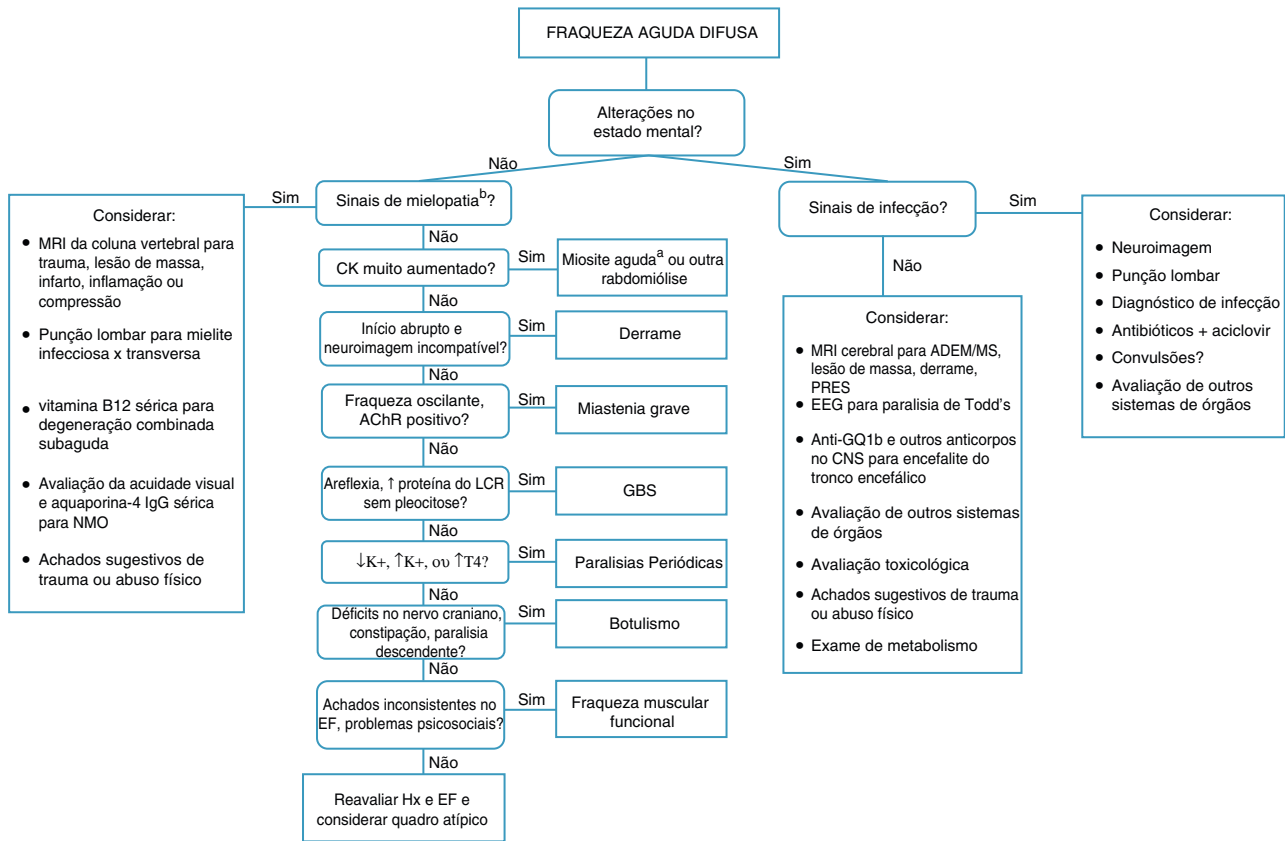


Figura 2 Algoritmos para investigação de fraqueza aguda difusa na configuração de emergência.

AChR, receptor de acetilcolina; CK, creatina-quinase sérica; SNC, sistema nervoso central; LCR, líquido cerebrospinal; EEG, eletroencefalografia; EM, eletromiografia; GBS, síndrome de Guillain-Barré; Hx, histórico; IgG, imunoglobulina G; K+, potássio sérico; EM, esclerose múltipla; NMO, neuromielite óptica; EF, exame físico; PRES, síndrome da encefalopatia reversível posterior; RHS, Síndrome de Ramsay-Hunt; T₄, tiroxina; in., inexistente. ^a Uma causa de pseudoparalisia. ^b Os sinais de mielopatia incluem um nível sensorial, disfunção vesical e/ou intestinal e paraplegia ou tetraplegia.

Tabela 4 Etiologias da paralisia facial

Congênita	Adquirida
<i>A causa mais comum</i>	
Trauma de nascimento	Paralisia de Bell
Síndrome perisylviana bilateral congênita	<i>Outras causas</i>
Miastenia congênita	Otite média aguda
Distrofia miotônica congênita	Lesão de massa do tronco encefálico (por exemplo, glioma pontinho)
Aplasia do músculo facial	Medicamentos: interferon, ribavirina
Distrofia muscular facioescapuloumeral	Estreitamento anômalo do canal facial
Síndrome de Möbius	Schwannoma do nervo facial
Miastenia neonatal transitória	Hipoparatiroidismo
	Hipotireoidismo
	Infecção por herpes vírus simples
	Doença de Lyme
	Síndrome de Melkersson-Rosenthal
	Caxumba
	Miastenia grave
	Outras infecções
	Síndrome de Ramsay-Hunt
	Derrame

Fonte: com permissão de Vasconcelos.³⁶

Tabela 5 Etiologias da monoplegia

Lesão de massa do sistema nervoso central, inclusive tumor, hematoma ou abscesso
 Enxaqueca complicada
 Epilepsia
 Trauma de cabeça ou espinhal
 Neurite braquial hereditária
 Neuropatia hereditária com predisposição a paralisia de pressão
 Paralisia neonatal do plexo braquial
 Neuropatia
 Plexopatia
 Derrame
 Neuropatia peroneal traumática
 Poliomielite parálitica associada a vacina

Fonte: adaptado de Fenichel.³

Conclusões

A maior parte dos pacientes que chegam ao PS com déficit motor agudo será beneficiada por uma abordagem investigativa prática e intervenções oportunas com base no histórico, no exame físico e em alguns testes de diagnóstico e conseguirá eventualmente recuperar seu bem-estar e sua saúde completa.

Conflitos de interesse

Os autores declaram não haver conflitos de interesse.

Referências

- Pope JV, Edlow JA. Avoiding misdiagnosis in patients with neurological emergencies. *Emerg Med Int.* 2012;2012:949275.
- Sanger TD, Chen D, Delgado MR, Gaebler-Spira D, Hallett M, Mink JW. Definition and classification of negative motor signs. *Pediatrics.* 2006;118:2159–67.
- Fenichel GM. Paraplegia and quadriplegia. In: Fenichel GM, editor. *Clinical pediatric neurology: a signs and symptoms approach.* 6th ed. Philadelphia: Saunders Elsevier; 2009. p. 267–83.
- Marx A, Glass JD, Sutter RW. Differential diagnosis of acute flaccid paralysis and its role in poliomyelitis surveillance. *Epidemiol Rev.* 2000;22:298–316.
- Barnes M, Britton PN, Singh-Grewal D. Of war and sausages: a case-directed review of infant botulism. *J Paediatr Child Health.* 2013;49:E232–4.
- Morgan L. The child with acute weakness. *Clin Pediatr Emerg Med.* 2015;16:19–28.
- Ryan MM. Pediatric Guillain-Barré syndrome. *Curr Opin Pediatr.* 2013;25:689–93.
- Devos D, Magot A, Perrier-Boeswillwald J, Fayet G, Leclair-Visonneau L, Ollivier Y, et al. Guillain-Barré syndrome during childhood: particular clinical and electrophysiological features. *Muscle Nerve.* 2013;48:247–51.
- Top KA, Desai S, Moore D, Law BJ, Vaudry W, Halperin SA, et al. Guillain-Barré syndrome after immunization in Canadian children (1996–2012). *Pediatr Infect Dis J.* 2015;34:1411–3.
- Dimachkie MM, Barohn RJ. Guillain-Barré syndrome and variants. *Neurol Clin.* 2013;31:491–510.
- Korinthenberg R. Acute polyradiculoneuritis: Guillain-Barré syndrome. In: Dulac O, Lassonde M, Sarnat HB, editors. *Handb Clin Neurol.* 112. 2013. p. 1157–62.
- Absoud M, Greenberg BM, Lim M, Lotze T, Thomas T, Deiva K. Pediatric transverse myelitis. *Neurology.* 2016;87:546–52.
- Wolf VL, Lupo PJ, Lotze TE. Pediatric acute transverse myelitis overview and differential diagnosis. *J Child Neurol.* 2012;27:1426–36.
- Goh C, Phal PM, Desmond PM. Neuroimaging in acute transverse myelitis. *Neuroimag Clin N Am.* 2011;21:951–73.
- Alper G. Acute disseminated encephalomyelitis. *J Child Neurol.* 2012;27:1408–25.
- Wender M. Acute disseminated encephalomyelitis (ADEM). *J Neuroimmunol.* 2011;231:92–9.
- Tenembaum SN. Pediatric multiple sclerosis distinguishing clinical and MR imaging features. *Neuroimag Clin N Am.* 2017;27:229–50.
- Tenembaum S, Chitnis T, Ness J, Hahn JS. Acute disseminated encephalomyelitis. *Neurology.* 2007;68:S23–36.
- Román GC. Tropical myelopathies. *Handb Clin Neurol.* 121; 2014. p. 1521–48.
- Nelson GR, Bonkowsky JL, Doll E, Green M, Hedlund GL, Moore KR, et al. Recognition and management of acute flaccid myelitis in children. *Pediatr Neurol.* 2016;55:17–21.
- Cardin SP, Martin JG, Saad-Magalhães C. Clinical and laboratory description of a series of cases of acute viral myositis. *J Pediatr (Rio J).* 2015;91:442–7.
- Chen CY, Lin YR, Zhao LL, Yang WC, Chang YJ, Wu KH. Clinical spectrum of rhabdomyolysis presented to pediatric emergency department. *BMC Pediatr.* 2013;13:134.
- Liew WK, Kang PB. Update on juvenile myasthenia gravis. *Curr Opin Pediatr.* 2013;25:694–700.
- Hong Y, Skeie GO, Zisimopoulou P, Karagiorgou K, Tzartos SJ, Gao X, et al. Juvenile-onset myasthenia gravis: autoantibody status, clinical characteristics and genetic polymorphisms. *J Neurol.* 2017;264:955–62.
- Rivkin MJ, Bernard TJ, Dowling MM, Amlie-Lefond C. Guidelines for urgent management of stroke in children. *Pediatr Neurol.* 2016;56:8–17.
- Bowers KJ, deVeber GA, Ferriero DM, Roach ES, Vexler ZS, Maria BL. Cerebrovascular disease in children: recent advances in diagnosis and management. *J Child Neurol.* 2011;26:1074–100.
- Bernard TJ, Friedman NR, Stence NV, Jones W, Ichord R, Amlie-Lefond C, et al. Preparing for a “pediatric stroke alert”. *Pediatr Neurol.* 2016;56:18–24.
- Masoud M, Prange L, Wuchich J, Hunanyan A, Mikati MA. Diagnosis and treatment of alternating hemiplegia of childhood. *Curr Treat Options Neurol.* 2017;19:8.
- Statland JM, Barohn RJ. Muscle channelopathies: the nondystrophic myotonias and periodic paralyses. *Continuum (Minneapolis).* 2013;19:1598–614.
- Ito M, Kuwabara S, Odaka M, Misawa S, Koga M, Hirata K, et al. Bickerstaff’s brainstem encephalitis and Fisher syndrome form a continuous spectrum: clinical analysis of 581 cases. *J Neurol.* 2008;255:674–82.
- Hacohen Y, Nishimoto Y, Fukami Y, Lang B, Waters P, Lim MJ, et al. Paediatric brainstem encephalitis associated with glial and neuronal autoantibodies. *Dev Med Child Neurol.* 2016;58:836–41.
- Sorte DE, Poretti A, Newsome SD, Boltshauser E, Huisman TA, Izbudak I. Longitudinally extensive myelopathy in children. *Pediatr Radiol.* 2015;45:244–57.
- Stone J, Aybek S. Functional limb weakness and paralysis. *Handb Clin Neurol.* 139; 2016. p. 213–28.
- Ani C, Reading R, Lynn R, Forlee S, Garralda E. Incidence and 12-month outcome of non-transient childhood conversion disorder in the UK and Ireland. *Br J Psychiatry.* 2013;202:413–8.

35. Grattan-Smith PJ, Dale RC. Pediatric functional neurologic symptoms. *Handb Clin Neurol*, vol. 139; 2016. p. 489–98.
36. Vasconcelos MM. Acute motor deficit. In: Vasconcelos MM, editor. *GPS pediatrics*. Rio de Janeiro: Guanabara Koogan; 2017. p. 823–8 [in press].
37. Ropper AH, Samuels MA. Motor paralysis. In: Ropper AH, Samuels MA, editors. *Adams and Victor's principles of neurology*. 9th ed. New York: McGraw Hill; 2009. p. 43–60.