



ARTIGO ORIGINAL

Accuracy of chest radiography for positioning of the umbilical venous catheter☆☆☆☆



Adriana F.M. Guimarães^{a,b,*}, Aline A.C.G. de Souza^b, Maria Cândida F. Bouzada^c
e Zilda M.A. Meira^{a,c}

^a Universidade Federal de Minas Gerais (UFMG), Hospital das Clínicas, Belo Horizonte, MG, Brasil

^b Fundação Hospitalar do Estado de Minas Gerais (FHEMIG), Santa Efigênia, MG, Brasil

^c Universidade Federal de Minas Gerais (UFMG), Departamento de Pediatria, Belo Horizonte, MG, Brasil

Recebido em 24 de março de 2016; aceito em 18 de maio de 2016

KEYWORDS

Newborn;
Umbilical veins;
Central venous
catheter;
Chest radiography;
Echocardiography

Abstract

Objectives: To evaluate the accuracy of the simultaneous analysis of three radiographic anatomical landmarks—diaphragm, cardiac silhouette, and vertebral bodies—when determining the position of the umbilical venous catheter distal end using echocardiography as a reference standard.

Methods: This was a cross-sectional, observational study, with the prospective inclusion of data from all neonates born in a public reference hospital, between April 2012 and September 2013, submitted to umbilical venous catheter insertion as part of their medical care. The position of the catheter distal end, determined by the simultaneous analysis of three radiographic anatomical landmarks, was compared with the anatomical position obtained by echocardiography; sensitivity, specificity, positive predictive value, negative predictive value, and accuracy were calculated.

Results: Of the 162 newborns assessed by echocardiography, only 44 (27.16%) had the catheter in optimal position, in the thoracic portion of the inferior vena cava or the junction between the inferior vena cava and the right atrium. The catheters were located in the left atrium and interatrial septum in 54 (33.33%) newborns, in the right atrium in 26 (16.05%), intra-hepatic in 37 (22.84%), and intra-aortic in one newborn (0.62%). The sensitivity, specificity and accuracy of the radiography to detect the catheter in the target area were 56%, 71%, and 67.28%, respectively.

DOI se refere ao artigo:

<http://dx.doi.org/10.1016/j.jpmed.2016.05.004>

☆ Como citar este artigo: Guimarães AF, Souza AA, Bouzada MC, Meira ZM. Accuracy of chest radiography for positioning of the umbilical venous catheter. J Pediatr (Rio J). 2017;93:172–8.

☆☆ Estudo vinculado ao Programa de Pós-Graduação de Ciências da Saúde, Área de Concentração Saúde da Criança e do Adolescente, Faculdade de Medicina, Universidade Federal de Minas Gerais (UFMG), Belo Horizonte, MG, Brasil.

☆☆☆ Parte da dissertação de mestrado de Adriana Furletti Machado Guimarães.

* Autor para correspondência.

E-mail: adriana.furletti@hotmail.com (A.F. Guimarães).

PALAVRAS-CHAVE

Recém-nascido;
Veias umbilicais;
Cateterismo venoso
central;
Radiografia torácica;
Ecocardiografia

Conclusion: Anteroposterior radiography of the chest alone is not able to safely define the umbilical venous catheter position. Echocardiography allows direct visualization of the catheter tip in relation to vascular structures and, whenever possible, should be considered to identify the location of the umbilical venous catheter.

© 2016 Sociedade Brasileira de Pediatria. Published by Elsevier Editora Ltda. This is an open access article under the CC BY-NC-ND license (<http://creativecommons.org/licenses/by-nc-nd/4.0/>).

Acurácia da radiografia de tórax para o posicionamento do cateter venoso umbilical**Resumo**

Objetivos: Avaliar a acurácia da análise simultânea dos três marcos anatômicos radiográficos – diafragma, silhueta cardíaca e corpos vertebrais – na determinação da posição da extremidade distal do cateter venoso umbilical com a ecocardiografia como padrão de referência.

Métodos: Estudo transversal, observacional, com inclusão prospectiva de dados de todos os neonatos nascidos em uma maternidade pública de referência, entre abril de 2012 e setembro de 2013, submetidos à inserção de cateter venoso umbilical como parte do atendimento clínico. A posição da extremidade distal do cateter, determinada pela análise simultânea dos três marcos anatômicos radiográficos, foi comparada com a posição anatômica obtida pela ecocardiografia. Sensibilidade, especificidade, valor preditivo positivo, valor preditivo negativo e acurácia foram calculados.

Resultados: Dos 162 recém-nascidos avaliados por ecocardiografia, somente 44 (27,16%) estavam com o cateter em posição ótima, na porção torácica da veia cava inferior ou na junção da veia cava inferior com o átrio direito. Os cateteres foram localizados no átrio esquerdo e no septo interatrial em 54 (33,33%), no átrio direito em 26 (16,05%), no intra-hepático em 37 (22,84%) e na aorta em um recém-nascido (0,62%). A sensibilidade, especificidade e acurácia da radiografia para detectar cateter na zona-alvo foram de 56%, 71% e 67,28%, respectivamente.

Conclusão: A radiografia anteroposterior de tórax isolada não é capaz de definir com segurança a posição do cateter venoso umbilical. A ecocardiografia permite a visualização direta da ponta do cateter em relação às estruturas vasculares e, sempre que possível, deve ser considerada para localização do cateter venoso umbilical.

© 2016 Sociedade Brasileira de Pediatria. Publicado por Elsevier Editora Ltda. Este é um artigo Open Access sob uma licença CC BY-NC-ND (<http://creativecommons.org/licenses/by-nc-nd/4.0/>).

Introdução

O atendimento a recém-nascidos prematuros cada vez menores é desafio constante para a equipe clínica. E um acesso vascular eficaz, e o mais seguro possível, é de vital importância no atendimento dessas crianças. O uso da veia umbilical, relatado pela primeira vez em 1947 por Diamond,¹ representa opção rápida e fácil de acesso à circulação sistêmica.²⁻⁶

Várias são as complicações decorrentes do uso do cateter venoso umbilical (CVU), como arritmia cardíaca, infecção, trombose intracardíaca e do sistema venoso portal, embolia, perfuração do miocárdio, derrame pericárdico e pleural, infarto e hemorragia pulmonar, erosão e necrose hepática, hipertensão portal.^{2,5,7-10} A incidência de complicações relatadas varia de 20% a 35%, especialmente se mal posicionado,⁹ é fundamental assegurar o correto posicionamento do cateter na porção torácica da veia cava inferior (VCI) ou na junção da VCI com o átrio direito (AD).^{2,5,7,11-13}

O posicionamento do cateter é avaliado rotineiramente por meio da radiografia anteroposterior de tórax, usam-se a silhueta cardíaca, o diafragma e os corpos vertebrais como referenciais anatômicos.^{2,4,7,9,11-14} O cateter deve estar ao

nível do diafragma ou um pouco acima,⁴ ou entre os corpos vertebrais T8 e T9,¹² ou na junção cavoatrial obtida pela extrapolação da curva da borda medial do AD até sua interseção com a VCI ou com a borda direita dos corpos vertebrais.⁹ Entretanto, diferentes estudos que usaram métodos de imagem como ultrassonografia e ecocardiografia para avaliação da posição do CVU atestam a baixa acurácia dos marcos anatômicos radiográficos.^{2,4,7,9,12,14}

Temos observado, durante exames ecocardiográficos, principalmente em recém-nascidos prematuros, uma quantidade significativa de cateteres posicionados no átrio esquerdo (AE), apesar de terem sido considerados em posição ideal pela análise radiográfica, e cateteres mal posicionados no AE associam-se com formação de trombos.⁷ O objetivo deste estudo foi avaliar a acurácia da radiografia anteroposterior de tórax na determinação da posição do CVU e fazer uma análise simultânea da projeção do cateter em relação à silhueta cardíaca, ao diafragma e aos corpos vertebrais. Avaliamos também o desempenho do nível vertebral em prever a posição do CVU e a relação do peso de nascimento e da idade gestacional com o posicionamento do cateter. A imagem ecocardiográfica, como em estudos anteriores,^{2,7,14} foi considerada como padrão de referência.

Métodos

Estudo transversal, observacional, com inclusão prospectiva de dados de todos os recém-nascidos submetidos à inserção de CVU, independentemente de peso de nascimento e idade gestacional, nascidos em uma maternidade pública de referência, de abril de 2012 a setembro de 2013. Foram excluídos os recém-nascidos com malformações que alteraram a posição cardíaca e/ou hepática, criticamente doentes e sem outra indicação para ecocardiografia e com radiografia de tórax para comparação com a ecocardiografia com intervalo de tempo superior a 36 horas. A amostra foi composta pelos recém-nascidos que preencheram os critérios de elegibilidade durante o período do estudo.

O protocolo de pesquisa foi aprovado pelo Comitê de Ética em Pesquisa da Fundação Hospitalar do Estado de Minas Gerais, parecer nº 597.196-0, CAAE 08220212.7.3001.5119, e, posteriormente, pelo Comitê de Ética em Pesquisa da Universidade Federal de Minas Gerais, parecer nº 205.460, CAAE 08220212.7.0000.5149, para obtenção do título de Mestre em Ciências da Saúde. O Termo de Consentimento Livre e Esclarecido foi obtido dos pais ou representantes legais de todos os participantes.

As variáveis de interesse, peso de nascimento, idade gestacional, classificação da idade gestacional em relação ao peso de nascimento, diagnóstico clínico e reposicionamento do cateter após análise da radiografia de tórax foram coletadas por meio de consulta aos prontuários.

Os cateteres umbilicais foram inseridos pela equipe clínica conforme técnicas padronizadas para inserção de cateter e usaram-se referenciais corpóreos conhecidos para estimativa do comprimento, como gráfico comprimento ombro-umbigo e equação de regressão baseada no peso de nascimento.² Após inserção, uma radiografia de tórax em incidência anteroposterior foi solicitada e, baseado na interpretação feita pelo neonatologista, o CVU foi traçado quando necessário. Repetidas radiografias foram obtidas todas as vezes em que a posição do cateter foi alterada.

Após a posição do CVU ser considerada adequada pelo neonatologista, um estudo ecocardiográfico bidimensional foi feito por uma das pesquisadoras, sem conhecimento da avaliação radiográfica da linha. Os exames foram feitos com um aparelho de ultrassom portátil (Logic E, General Electric Healthcare®, EUA) equipado com um transdutor microconvexo de 4-10 MHz, e as imagens foram obtidas através das janelas subcostal, apical quatro câmaras, paraesternal eixos longo e curto. Um pequeno volume de solução salina (0,5 ml) foi injetado através do cateter, como meio de contraste, para determinar a posição exata da ponta. A posição da extremidade foi considerada adequada se encontrada na zona-alvo – porção torácica da VCI ou na junção VCI/AD – e o CVU foi traçado, sob visualização direta, quando o exame ecocardiográfico revelou um posicionamento intracardiaco.

Todas as radiografias de tórax foram analisadas por um radiologista da instituição, que desconhecia a avaliação feita pelo pediatra e também a localização do CVU pela ecocardiografia. As radiografias de tórax selecionadas para análise foram aquelas feitas em relação temporal mais próxima com o estudo ecocardiográfico. A posição do cateter foi estimada com a análise simultânea da projeção

da ponta em relação ao diafragma, aos corpos vertebrais e à silhueta cardíaca.

A análise dos dados coletados foi feita com o programa *Epiinfo 7.1.1.3* (Epi Info, CDC, EUA). Inicialmente, foi feita uma análise descritiva dos dados, por meio de análise das medidas de tendência central e de dispersão das variáveis contínuas.

Uma análise comparativa das variáveis contínuas, da idade gestacional média e do peso médio de nascimento, com a necessidade de reposicionamento do CVU, foi feita com o teste de análise de variância (Anova), de acordo com o teste de Bartlett.

A posição da extremidade distal do CVU, determinada pela análise simultânea dos três marcos anatômicos radiográficos feita pelo radiologista, foi comparada com a posição anatômica obtida pela ecocardiografia. A partir desses dados, foram calculados sensibilidade, especificidade, valor preditivo positivo (VPP), valor preditivo negativo (VPN) e acurácia do exame radiográfico.

Uma curva ROC (*receiver operating characteristic*) foi construída com o objetivo de avaliar o desempenho do método do nível vertebral em prever a posição do CVU. A área sob a curva ROC, com intervalo de confiança, também foi determinada, foi adotada a classificação proposta por Hosmer e Lemeshow (2000), na qual uma área entre 0,7 e 0,8 representa uma capacidade discriminatória aceitável, entre 0,8 e 0,9 uma excelente discriminação e acima de 0,9 uma excepcional discriminação.

O nível de significância estatística foi estabelecido em $p < 0,05$, com intervalo de confiança (IC) de 95%.

Resultados

Foram estudados 168 cateteres venosos umbilicais em 167 recém-nascidos. Seis avaliações foram perdidas devido à baixa qualidade do exame radiográfico, o que impossibilitou análise adequada. Foram avaliados 162 recém-nascidos, com idade gestacional de 23 a 41 semanas ($32,19 \pm 4,23$) e peso de nascimento de 405 a 4630 gramas ($1.809,05 \pm 897,46$). A maioria apresentou peso adequado para a idade gestacional (86,42%). Os diagnósticos clínicos mais comuns, que determinaram a admissão na Unidade de Terapia Intensiva Neonatal, foram prematuridade (75,93%) e síndrome do desconforto respiratório (12,96%).

Os cateteres foram corretamente posicionados na zona-alvo em apenas 44 (27,16%) recém-nascidos, conforme documentado pela ecocardiografia. Foram localizados no AE e septo interatrial em 54 (33,33%), no AD em 26 (16,05%), no intra-hepático em 37 (22,84%) e na aorta em um recém-nascido (0,62%).

A localização da ponta do CVU na zona-alvo pela radiografia, tomados como referenciais os três marcos anatômicos radiográficos – diafragma, silhueta cardíaca e corpos vertebrais – teve uma precisão diagnóstica de 67,28%; 25 de 59 cateteres imaginados estarem na zona-alvo, pela interpretação da radiografia, foram encontrados na zona-alvo pela ecocardiografia (VPP de 42,37% para a detecção de colocação na zona-alvo). De 103 cateteres interpretados como fora da zona-alvo pela radiografia, 19 foram visíveis na zona-alvo pela ecocardiografia (VPN de 81,55%). Isso resulta em uma sensibilidade de 56% e especificidade

Tabela 1 Avaliação da capacidade da radiografia anteroposterior de tórax de detectar cateter venoso umbilical bem posicionado, em comparação com ecocardiografia

		CVU na zona-alvo pela ecocardiografia		
		SIM	NÃO	
CVU na zona-alvo pela radiografia	SIM	25	34	59
	NÃO	19	84	103
		44	118	162

CVU, cateter venoso umbilical.

de 71% para radiografia na avaliação de colocação do CVU na zona-alvo (tabela 1).

A figura 1 mostra dois exemplos de discordância entre as avaliações da posição do CVU pela radiografia anteroposterior de tórax e a imagem ecocardiográfica correspondente.

Os cateteres corretamente posicionados na zona-alvo foram projetados em uma ampla gama de corpos vertebrais (entre T7 e T8 a entre T11 e T12), conforme determinado

pela ecocardiografia. O desempenho do nível vertebral em, isoladamente, prever a posição do CVU foi considerado abaixo do aceitável, como demonstrado pelo valor da área sob a curva ROC de 0,66, IC 0,57-0,74 (fig. 2).

Foram tracionados pelos neonatologistas antes da ecocardiografia 68 (41,98%) cateteres, considerados como intracardíacos, o que requereu mais de uma imagem radiográfica. Desses 68 cateteres tracionados, 14 (20,59%) foram

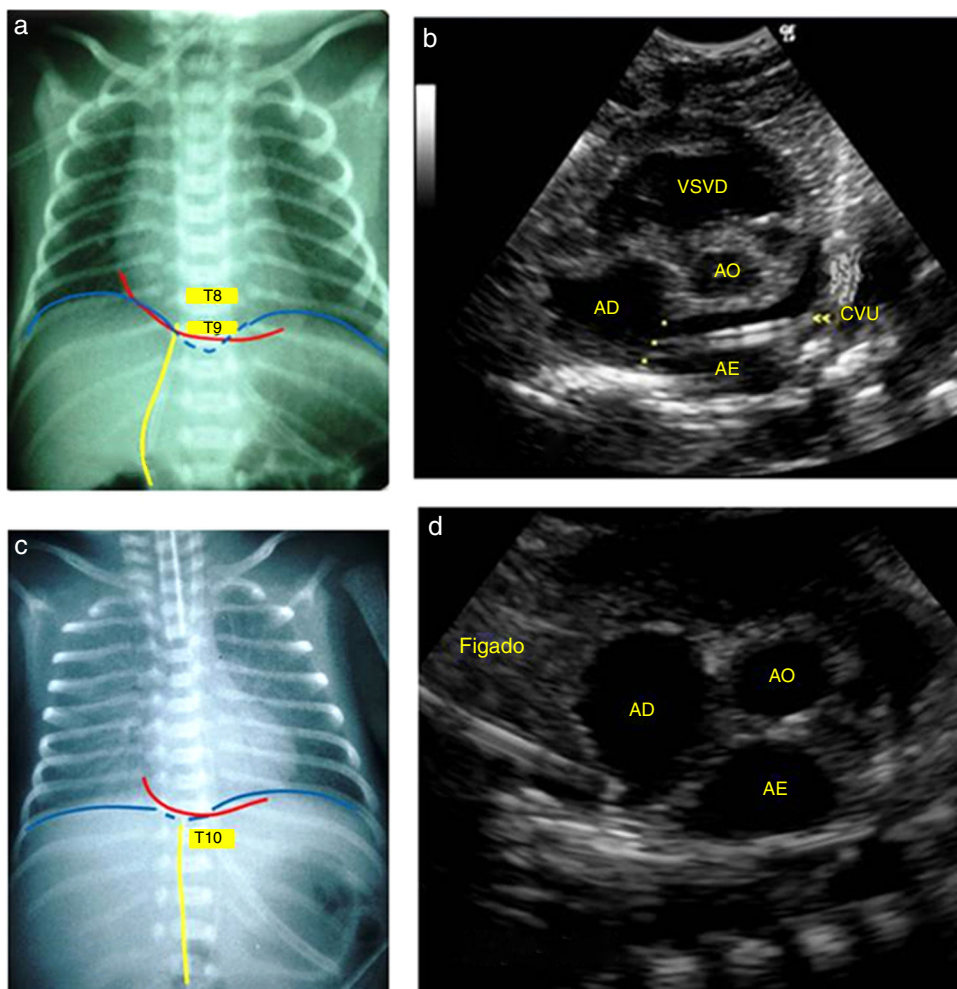


Figura 1 Radiografia anteroposterior de tórax que mostra o cateter venoso umbilical em T9, logo acima do diafragma e na junção cavoatrial, interpretado como bem posicionado (a) e imagem ecocardiográfica correspondente (b) que demonstra a extremidade distal do cateter no átrio esquerdo, após atravessar o septo interatrial (*). Em outro recém-nascido, a radiografia mostrou o cateter entre T9 e T10, abaixo do diafragma e da junção cavoatrial, o que sugere posicionamento no fígado (c), porém sua extremidade foi identificada corretamente na junção da veia cava inferior com o átrio direito pela ecocardiografia (d). AD, átrio direito; AE, átrio esquerdo; AO aorta; CVU, cateter venoso umbilical; VSVD, via de saída do ventrículo direito.

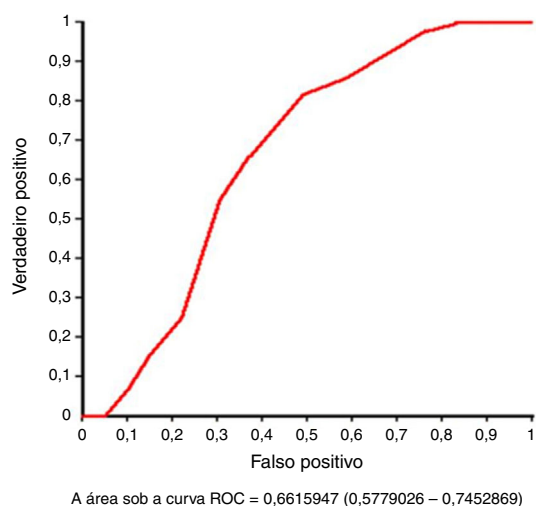


Figura 2 Curva ROC para avaliação do desempenho do nível vertebral em prever a posição do cateter venoso umbilical.

visibilizados no fígado pela ecocardiografia e foram retirados. Uma menor idade gestacional média ($30,77 \pm 4,38 \times 33,21 \pm 3,82$ semanas, $p < 0,01$, Anova) e um menor peso médio de nascimento ($1.566,29 \pm 924,73 \times 1.984,67 \pm 839,06$ gramas, $p < 0,01$, Anova) foram fatores de risco estatisticamente significativos para mau posicionamento do CVU, após análise preliminar da radiografia de tórax.

Embora tenha sido injetado contraste salino em todos os cateteres, apenas em 56 (34,57%) casos foi útil para determinar a posição exata da ponta, mais frequentemente quando a ponta estava no ducto venoso ou nos vasos hepáticos (36 pacientes). No restante, a imagem ecocardiográfica isolada foi suficiente para identificar claramente a localização do cateter.

O intervalo médio de tempo entre os estudos radiográficos e ecocardiográficos foi de 14 horas (variação de cinco minutos a 31 horas).

Discussão

Controle radiográfico para avaliação da posição do CVU foi introduzido por Peck e Lowman,¹⁵ em 1967, e a técnica continua a ser a mais usada.^{2,4,9,11,16} A partir da década de 1980, diferentes estudos, que avaliaram o cateter por meio de ultrassonografia^{5,9,12,17} ou ecocardiografia,^{2,4,7,14} demonstraram que a radiografia anteroposterior de tórax isolada não é capaz de assegurar um posicionamento confiável do CVU.

Em 1995, Greenberg et al.¹² demonstraram que 90% dos cateteres posicionados entre T8 e T9 e 100% em T9 estavam corretamente posicionados na junção VCI/AD. Entretanto, diferentes estudos identificaram fraca correlação entre o nível torácico e a localização ecocardiográfica ou ultrassonográfica.^{2,9,13} Cateteres bem posicionados na zona-alvo podem estar localizados em uma ampla gama de corpos vertebrais, de T6 a T11² ou até mesmo em T4.¹³ O nosso estudo também mostrou uma baixa capacidade do método do corpo vertebral de discriminar cateteres bem e mal posicionados (área sob a curva ROC 0,66).

De acordo com o estudo caso-controle conduzido por Raval et al.,⁷ a detecção de CVU mal posicionado no átrio

esquerdo, pela radiografia, apresentou sensibilidade, especificidade e acurácia de 45%, 87% e 66%, respectivamente. Esses achados são semelhantes aos encontrados por Ades et al.² (32%, 89% e 63%, respectivamente). Michel et al.¹³ avaliaram a capacidade da radiografia de determinar o bom posicionamento do CVU e concluíram que ela foi ineficiente na determinação da posição da ponta do cateter (sensibilidade 66% e especificidade 63%). Em nosso estudo, a acurácia da radiografia na detecção de cateter bem posicionado foi de 67%, ou seja, em cerca de 33% das vezes o método não foi capaz de identificar o mau posicionamento.

Hoellering et al.⁹ (2014) recomendaram que se a avaliação do CVU por ultrassonografia não estiver disponível, a posição deveria ser determinada pelo método da silhueta cardíaca. Esse método, ao contrário do método do corpo vertebral, foi capaz de prever acuradamente a posição do cateter. Entretanto, ele foi localizado na zona-alvo em apenas 35 (18%) dos 200 exames feitos. Neste estudo, encontramos cateteres corretamente posicionados na zona-alvo em 27% das avaliações, conforme documentado pela ecocardiografia, mesmo com a análise simultânea dos métodos do corpo vertebral, silhueta cardíaca e diafragma.

Identificamos elevada necessidade de reposicionamento do CVU após controle radiográfico (41,98%), significativamente maior em recém-nascidos com menor idade gestacional média e menor peso médio de nascimento, semelhantemente aos achados de Harabor e Soraisham.¹⁶ Michel et al.¹³ encontraram uma precisão da radiografia de tórax para definir a posição do CVU significativamente maior em recém-nascidos com baixo peso ao nascer. Entretanto, o estudo foi feito com diferente padrão de referência (interpretação conjunta dos resultados da radiografia e ultrassonografia) e não permitiu análise comparativa adequada com nosso estudo.

Cateteres interpretados por meio da radiografia como intracardíacos podem estar em posição apropriada, como sugerido por Ades et al.² Se desnecessariamente tracionados, vão ser deslocados para o interior do fígado, conforme documentamos por meio da ecocardiografia em 14 (20%) recém-nascidos avaliados. Isso resultou em perda do acesso venoso e aumento da manipulação do paciente e da exposição à radiação. E como bem colocado por Fleming: "Cada manipulação do cateter apresenta um risco de trauma no vaso, infecção ou trombose".¹⁷

Em 1969, Baker et al.¹⁸ foram os primeiros a enfatizar a importância da radiografia em projeção lateral. A última porção do ducto venoso corre no plano sagital e, portanto, só é visibilizada corretamente em uma projeção lateral e o mau posicionamento pode facilmente não ser percebido.^{5,11,19,20} O CVU aparece na projeção frontal como uma linha reta ou ligeiramente curva para a direita e na projeção lateral é visto anteriormente a atravessar o fígado e assumir uma curva em forma de S antes de alcançar o coração.^{5,18-23} (fig. 3). A projeção lateral aumenta a acurácia da radiografia de tórax em prever a localização do CVU, mas, por outro lado, resulta em maior exposição do neonato à radiação.

A formação da imagem radiográfica é também fator limitante do desempenho da radiografia de tórax e, assim como a posição anatômica do ducto, não é passível de correção. A imagem do cateter projetada sobre diferentes marcos anatômicos sofre alteração de acordo com o grau de distorção da imagem, aeração pulmonar e posição do

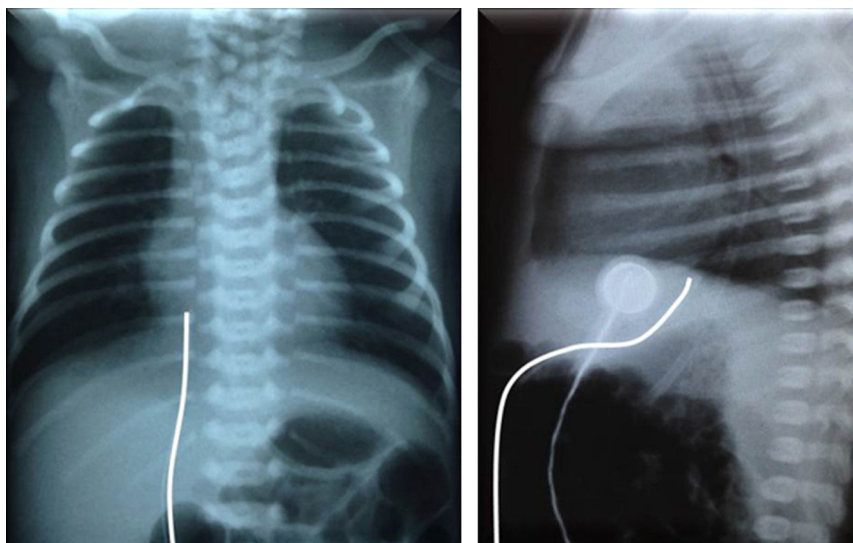


Figura 3 Percurso do cateter venoso umbilical em uma radiografia de tórax, em incidência anteroposterior (à esquerda) e lateral (à direita).

recém-nascido.^{24,25} Como o cateter é inserido na veia umbilical e avança cegamente até o comprimento pré-determinado, não podemos assegurar alinhamento e uso correto do raio central. Considerando o curto comprimento da zona-alvo⁹ e a pequena dimensão das crianças, especialmente aquelas que necessitam de acesso umbilical, uma pequena rotação ou inclinação e a exposição do cateter aos raios divergentes pode resultar em imagens com achados significativamente diferentes e não refletir com precisão a sua posição.

Fleming e Kim¹⁷ observaram, durante estudo sobre CVU com o uso de ultrassonografia, uma média de migração do cateter para o coração de 5,4mm (máximo 18mm) com movimentação dos membros inferiores. Essa distância se torna muito relevante ao considerar o comprimento da zona-alvo, de 4 a 11 mm (mediana 6 mm), conforme estudo de Hoellering et al.,⁹ e pode explicar a baixa acurácia da radiografia anteroposterior de tórax.

Durante o reposicionamento sob visualização direta de cateteres mal posicionados, nós, curiosamente, observamos que a simples retirada do curativo de fixação, às vezes, era suficiente para posicioná-lo em posição aceitável. Ou seja, uma simples pressão na fixação pode levar a colocações do cateter inadvertidamente mais profundas.

Após a inserção do CVU, é importante assegurar seu correto posicionamento, a fim de evitar complicações potencialmente fatais. As complicações não foram sistematicamente pesquisadas neste estudo. No entanto, foram identificados três casos de trombo, dois intracardíacos e um na junção VCI/AD, duas lacerações hepáticas com extravasamento de líquido para o parênquima hepático e dois derrames pericardíacos. As lesões regrediram espontaneamente após retirada do CVU, exceto um trombo intracardíaco que apresentou aumento progressivo do tamanho e a criança foi tratada com enoxaparina.

A maior limitação deste estudo foi o intervalo médio de tempo de 14 horas (variação de cinco minutos a 31 horas), entre a radiografia e o exame ecocardiográfico,

não foi possível garantir a constância da posição do cateter. Hoellering et al.⁹ descrevem que na prática clínica não é incomum a migração do cateter após algumas horas, porém o deslocamento é verificado por meio de radiografias de tórax seriadas. Mas radiografias feitas com diferentes configurações de exposição e com o paciente em diferentes posições podem resultar em projeções da ponta do cateter sobre diferentes locais. Durante este estudo, reavaliamos três recém-nascidos com suspeita de migração do cateter, que não foi confirmada pela ecocardiografia. Portanto, para quantificar o grau de migração do CVU seriam necessários estudos prospectivos que usassem métodos de imagem e que permitissem a visualização direta da sua ponta, como ultrassonografia ou ecocardiografia.

Concluímos que a radiografia anteroposterior de tórax, método rotineiramente usado para avaliação da posição do cateter, não é confiável para identificar com exatidão a posição anatômica da extremidade distal do CVU. A ecocardiografia permite a visualização direta da ponta do cateter em relação às estruturas vasculares, reduz a manipulação do recém-nascido e a exposição do recém-nascido e da equipe médica à radiação e, mais importante, previne as complicações associadas a cateter mal posicionado, deve, portanto, ser considerada como padrão de referência para localização do CVU. Após protocolo de treinamento em ecocardiografia ou ultrassonografia funcional, a inserção do CVU com visualização direta é mais adequada e pode ser feita pelo neonatologista responsável pelo procedimento.⁴

Conflitos de interesse

Os autores declaram não haver conflitos de interesse.

Referências

1. Diamond LK. Erythroblastosis foetalis or haemolytic disease of the newborn. *Proc R Soc Med.* 1947;40:546–50.

2. Ades A, Sable C, Cummings S, Cross R, Markle B, Martin G. Echocardiographic evaluation of umbilical venous catheter placement. *J Perinatol.* 2003;23:24–8.
3. Figueiredo I Jr, Lima GM. O conhecimento de neonatologistas relativo a técnicas de posicionamento de cateteres umbilicais. *Pediatria (São Paulo).* 2004;26:85–9.
4. Pulickal AS, Charlagorla PK, Tume SC, Chhabra M, Narula P, Nadroo AM. Superiority of targeted neonatal echocardiography for umbilical venous catheter tip localization: accuracy of a clinician performance model. *J Perinatol.* 2013;33:950–3.
5. Simanovsky N, Ofek-Shlomai N, Rozovsky K, Ergaz-Shaltiel Z, Hiller N, Bar-Oz B. Umbilical venous catheter position: evaluation by ultrasound. *Eur Radiol.* 2011;21:1882–6.
6. Verheij GH, te Pas AB, Witlox RS, Smits-Wintjens VE, Walther FJ, Lopriore E. Poor accuracy of methods currently used to determine umbilical catheter insertion length. *Int J Pediatr.* 2010;2010:873167.
7. Raval NC, Gonzalez E, Bhat AM, Pearlman SA, Stefano JL. Umbilical venous catheters: evaluation of radiographs to determine position and associated complications of malpositioned umbilical venous catheters. *Am J Perinatol.* 1995;12:201–4.
8. Symansky MR, Fox HA. Umbilical vessel catheterization: indications, management, and evaluation of the technique. *J Pediatr.* 1972;80:820–6.
9. Hoellering AB, Koorts PJ, Cartwright DW, Davies MW. Determination of umbilical venous catheter tip position with radiograph. *Pediatr Crit Care Med.* 2014;15:56–61.
10. Bentlin MR, Rugolo LM, Ferrari LS, On behalf of the Brazilian Neonatal Research Network (Rede Brasileira de Pesquisas Neonatais). Practices related to late-onset sepsis in very low-birth weight preterm infants. *J Pediatr (Rio J).* 2015;91:168–74.
11. El-Maadawy SM, El-Atawi KM, Elhalik MS. Role of bedside ultrasound in determining the position of umbilical venous catheters. *J Clin Neonatol.* 2015;4:173–7.
12. Greenberg M, Movahed H, Peterson B, Bejar R. Placement of umbilical venous catheters with use of bedside real-time ultrasonography. *J Pediatr.* 1995;126:633–5.
13. Michel F, Brevaut-Malaty V, Pasquali R, Thomachot L, Vialet R, Hassid S, et al. Comparison of ultrasound and X-ray in determining the position of umbilical venous catheters. *Resuscitation.* 2012;83:705–9.
14. George L, Waldman JD, Cohen ML, Segall ML, Kirkpatrick SE, Turner SW, et al. Umbilical vascular catheters: localization by two-dimensional echocardiography. *Pediatr Cardiol.* 1982;2:237–43.
15. Peck DR, Lowman RM. Roentgen aspects of umbilical vascular catheterization in the newborn. The problem of catheter placement. *Radiology.* 1967;89:874–7.
16. Harabor A, Soraisham A. Rates of intracardiac umbilical venous catheter placement in neonates. *J Ultrasound Med.* 2014;33:1557–61.
17. Fleming SE, Kim JH. Ultrasound-guided umbilical catheter insertion in neonates. *J Perinatol.* 2011;31:344–9.
18. Baker DH, Berdon WE, James LS. Proper localization of umbilical arterial and venous catheters by lateral roentgenograms. *Pediatrics.* 1969;43:34–9.
19. Narla LD, Hom M, Lofland GK, Moskowitz WB. Evaluation of umbilical catheter and tube placement in premature infants. *Radiographics.* 1991;11:849–63.
20. Oestreich AE. Umbilical vein catheterization – Appropriate and inappropriate placement. *Pediatr Radiol.* 2010;40:1941–9.
21. Schlesinger AE, Braverman RM, DiPietro MA. Pictorial essay. Neonates and umbilical venous catheters: normal appearance, anomalous positions, complications, and potential aid to diagnosis. *AJR Am J Roentgenol.* 2003;180:1147–53.
22. Sanders CF. The placement of the umbilical venous catheter in the newborn and its relationship to the anatomy of the umbilical vein, ductus venosus, and portal venous system. *Clin Radiol.* 1978;29:303–8.
23. Rosen MS, Reich SB. Umbilical venous catheterization in the newborn: identification of correct positioning. *Radiology.* 1970;95:335–40.
24. Bushong SC. *Ciência radiológica para tecnólogos: física, biologia e proteção.* 9^a ed. Rio de Janeiro: Elsevier; 2010. p. 274–99.
25. Murphy C, Popovitch J. *Qualidade de imagem, tecnologia digital e proteção radiológica.* In: Bontrager KL, Lampignano JP, editors. *Tratado de posicionamento radiográfico e anatomia associada.* 7^a ed. Rio de Janeiro: Elsevier; 2010. p. 35–58.